

## Ruptur Pseudoaneurisma Fistula Arteriovena Brachiocephalic: Laporan Kasus

Jeffrey Surya<sup>1</sup>, Prasetyo Edi<sup>2</sup>

<sup>1</sup>Dokter Umum, Universitas Lampung

<sup>2</sup>Bagian Bedah Toraks, Kardiak dan Vaskular, RS Sentra Medika

### Abstrak

Pseudoaneurisma merupakan kelainan vaskular yang terjadi akibat diskontinuitas dinding arteri sehingga darah keluar dari lumen dan tertahan dalam suatu rongga berbentuk sakular. Kondisi ini dapat disebabkan oleh infeksi, inflamasi, trauma, maupun faktor iatrogenic dan berisiko mengalami pembesaran, menekan struktur neurovaskular di sekitarnya, hingga mengalami ruptur yang menimbulkan perdarahan aktif. Perdarahan pada fistula arteriovena merupakan keadaan kegawatdaruratan yang jarang, namun berpotensi mengancam nyawa. Oleh karena itu, penanganan bedah secara cepat sangat penting untuk mencegah iskemia ekstremitas dan menurunkan angka mortalitas. Dilaporkan kasus seorang pria berusia 32 tahun yang datang dengan keluhan perdarahan, pembengkakan, dan nyeri pulsatil pada lengan kiri sejak dua jam sebelum masuk rumah sakit. Lengan tersebut telah menjalani pembuatan fistula arteriovena brachiocephalic dua minggu sebelumnya. Pemeriksaan fisik menunjukkan pembengkakan, pus, dan gumpalan darah pada area operasi yang mengarah pada diagnosis ruptur pseudoaneurisma. Penatalaksanaan awal di instalasi gawat darurat meliputi kompresi langsung, pemberian cairan intravena, dan terapi antifibrinolitik. Pasien kemudian menjalani operasi rekonstruksi vaskular secara emergensi. Pada temuan intraoperatif, vena cephalica mengalami ruptur total dan tidak dapat diselamatkan. Arteri brachialis mengalami ruptur subtotal sehingga dilakukan rekonstruksi dengan teknik *side-to-side vein patch plasty* menggunakan vena saphena magna. Pasien menunjukkan perbaikan klinis pascaoperasi dan dipulangkan setelah tiga hari perawatan. Pada kontrol dua minggu kemudian, tidak ditemukan komplikasi terutama tanda iskemia pada bagian distal ekstremitas.

**Kata kunci:** Brachiocephalic, fistula arteriovena, rekonstruksi vaskular, ruptur pseudoaneurisma

## Ruptured Pseudoaneurysm of a Brachiocephalic Arteriovenous Fistula: a Case Report

Jeffrey Surya<sup>1</sup>, Prasetyo Edi<sup>2</sup>

<sup>1</sup>Medical Doctor, Univeristy of Lampung

<sup>2</sup> Department of Cardiothoracic and Vascular Surgery, Sentra Medika Hospital

### Abstract

Pseudoaneurysm is a vascular abnormality caused by disruption of the arterial wall, resulting in the extraluminal accumulation of blood within a sac-like cavity. This condition may arise from infection, inflammation, trauma, or iatrogenic causes that may progressively enlarge, compress surrounding neurovascular structures, and eventually rupture, leading to active bleeding. Hemorrhage from an arteriovenous fistula is an uncommon but potentially life-threatening emergency. Therefore, prompt surgical management is essential to prevent limb ischemia and reduce mortality. We report the case of a 32-year-old man who presented with acute bleeding, swelling, and pulsatile pain in the left arm two hours prior to admission. The limb had undergone brachiocephalic arteriovenous fistula creation two weeks earlier. Physical examination revealed swelling, purulent discharge, and blood clots at the surgical site, consistent with a ruptured pseudoaneurysm. Initial management in the emergency department included direct compression, intravenous fluid resuscitation, and antifibrinolytic therapy. The patient subsequently underwent emergency vascular reconstruction. Intraoperative findings showed complete rupture of the cephalic vein, which was not salvageable. The brachial artery, however, had a subtotal rupture and was preserved. A side-to-side vein patch plasty using the great saphenous vein was performed. The patient demonstrated clinical improvement postoperatively and was discharged after three days. At the two-week follow-up, no complications were noted, particularly signs of distal limb ischemia.

**Keywords:** Arteriovenous fistula, brachiocephalic, ruptured pseudoaneurysm, vascular reconstruction

Korespondensi: dr. Jeffrey Surya, Naraya Serpong NR 1 No 7, Setu, Tangerang Selatan, 082178948729, Jeffrey.s.kho@gmail.com

### Pendahuluan

Pseudoaneurisma adalah kelainan vaskular akibat terputusnya dinding arteri yang menyebabkan penumpukan serta penahanan darah secara persisten dalam suatu defek

berbentuk sakular yang dapat disebabkan oleh infeksi, inflamasi, trauma, atau iatrogenik seperti drainase perkutan, biopsi, operasi, akses vaskular, atau katerisasi<sup>3,9</sup>. Berbeda dengan aneurisma dimana dinding arteri mengembang,

pseudoaneurisma tidak melibatkan dinding arteri melainkan darah keluar dari daerah luka dan tertampung di dalam sebuah dinding yang terbentuk dari kaskade pembekuan darah<sup>16</sup>.

Pada kasus endovaskular, terjadinya pseudoaneurisma berkisar 0.5% untuk tindakan diagnostik dan meningkat sampai 6% untuk tindakan terapeutik. Faktor risiko meningkat pada pasien dengan usia lanjut dan kondisi penyakit kronis (diabetes mellitus, hipertensi, PAD, dan trombositopenia)<sup>5</sup>. Pseudoaneurisma dapat terjadi dimana saja di pembuluh arteri walaupun paling sering di arteri femoral karena merupakan daerah yang umumnya digunakan untuk akses endovaskular<sup>8,18</sup>. Pada kasus fistula arteriovena pada pasien yang menjalani hemodialisa itu sendiri didapatkan 2.4% berkembang menjadi pseudoaneurisma dalam 1-8 minggu pascaoperasi<sup>20</sup>.

Ada risiko pseudoaneurisma dapat membesar dan dapat mengkompresi struktur neovaskular dan jaringan sekitar, bahkan dapat ruptur dan menyebabkan perdarahan aktif<sup>9,18</sup>. Perdarahan pada akses vaskular (fistula arteriovena) merupakan kasus kegawatdaruratan langka yang mungkin dapat terjadi dimana hal ini dapat berakibat fatal<sup>2</sup>. Perdarahan ini dapat disebabkan oleh berbagai hal seperti infeksi pada daerah operasi, trauma, atau terbentuknya serta pecahnya pseudoaneurisma pada akses tersebut<sup>4,6</sup>. Peran tindakan bedah emergensi menjadi penting agar dapat mengurangi risiko iskemia pada ekstremitas dan mortalitas pada pasien<sup>10</sup>.

Tujuan dari studi ini adalah untuk menggambarkan manifestasi klinis, intervensi, serta outcome dari tindakan bedah emergensi kepada seorang pria berumur 32 tahun dengan ruptur pseudoaneurisma fistula arteriovena brachiocephalic.

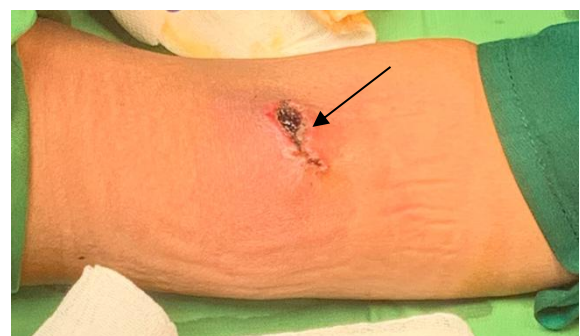### Kasus

Seorang pria berumur 32 tahun datang ke IGD Rumah Sakit dengan dengan keluhan keluar darah, bengkak, dan nyeri pada lengan kiri sejak 2 jam yang lalu. Lengan kiri tersebut dilakukan tindakan fistula arteriovena brachiocephalic 2 minggu yang lalu. Pasien mengatakan awalnya muncul benjolan sebesar kelereng pada daerah tersebut sejak 3 hari yang lalu yang dirasa makin hari makin membesar. Keluhan nyeri berdenyut (pulsatil) mulai dirasakan keesokan harinya yang dirasa makin nyeri seiring membesarnya benjolan. Pasien memiliki penyakit hipertensi

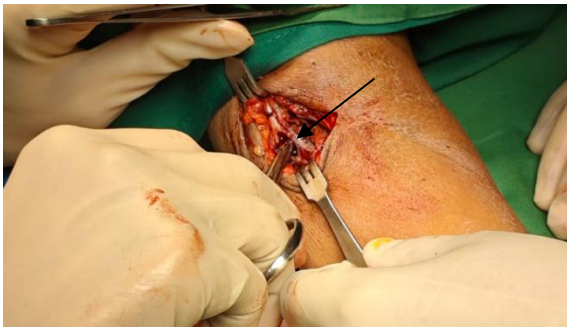kronis dan gagal ginjal kronis yang rutin menjalani hemodialisa sejak 3 bulan lalu.

Pada pemeriksaan fisik didapatkan kesadaran compos mentis, tekanan darah 154/97 mmHg, nadi 85x/menit, pernafasan 20x/menit, suhu 36.5C, dan saturasi oksigen 95%. Pada status lokalis tampak terdapat benjolan, pus, dan gumpalan darah yang menutupi daerah luka sehingga pasien dicurigai dengan diagnosa ruptur pseudoaneurisma fistula arteriovena brachiocephalic. Pemeriksaan penunjang didapatkan Hb 8.5 g/dL, Hematokrit 26%, Eritrosit 3.42 juta/uL, Leukosit 22.210/uL, Trombosit 365.000/uL, GDS 98 mg/dL, SGPT 13 U/L, SGOT 14 U/L, Ureum 120 mg/dL, Kreatinin 8.73 mg/dL, eGFR 7 ml/min/1.73 m<sup>2</sup>, Natrium 138 mmol/L, dan Kalium 3.7 mmol/L.

Saat pasien berada di IGD diberikan tindakan berupa cairan normal saline secara intravena, obat-obatan anti perdarahan, antibiotik, dan bebat tekan pada daerah tersebut. Pasien lalu dilakukan transfusi darah dan dijadwalkan untuk segera dilakukan operasi emergensi. Tindakan operasi dilakukan secara general anestesi dengan rencana rekonstruksi vaskular. Saat intraoperatif, didapatkan bahwa anastomosis telah terinfeksi yang dicurigai mengakibatkan pembuluh darah vena cephalic menjadi rapuh sehingga terbentuk pseudoaneurisma yang berakhir menjadi ruptur total pada vena. Keadaan ruptur total ini mengakibatkan anastomosis sudah tidak dapat diperbaiki atau diselamatkan. Di sisi lain, arteri brachialis yang tampak ruptur subtotal masih dapat diselamatkan sehingga pemilihan tindakan rekonstruksi dengan teknik *side-to-side Vein Patch Plasty* menjadi pilihan. Penggunaan *graft* dari vena saphena magna (*Great Saphneous Vein*) menjadi pilihan yang paling umum dipakai untuk tindakan vaskular.



**Gambar 1.** Ruptur pseudoaneurisma AV Fistula Brachiocephalic



**Gambar 2.** Vena Cephalica ruptur total dan Arteri Brachialis ruptur subtotal

Pascaoperasi pada pasien didapatkan tanda vital stabil dan tidak ditemukan adanya komplikasi terutama tanda iskemia. Pasien lalu dirawat selama 3 hari untuk dilakukan pemantauan lebih lanjut lalu diperbolehkan untuk pulang dan dijadwalkan untuk rawat jalan. Saat kontrol rawat jalan 2 minggu kemudian tidak didapatkan tanda komplikasi seperti nyeri, infeksi, paresthesia, perdarahan pada daerah operasi, ataupun iskemia di daerah distal tangan pasien.

### Pembahasan

Perdarahan akut pada akses vaskular dapat menjadi suatu keadaan yang mengancam nyawa dimana perdarahan pada fistula arteriovena dapat diakibatkan oleh berbagai hal seperti aneurisma, stenosis, ruptur, infeksi, maupun trauma<sup>16</sup>. Ada risiko pseudoaneurisma dapat membesar dan dapat mengkompresi struktur neovaskular dan jaringan sekitar, bahkan dapat ruptur dan menyebabkan perdarahan aktif<sup>9,18</sup>. Peran tindakan bedah emergensi menjadi penting agar dapat mengurangi risiko iskemia pada ekstremitas dan mortalitas pada pasien<sup>10</sup>.

Pada kasus ini, perdarahan pada operasi yang dilakukan Fistula arteriovena Brachiocephalic didapatkan terjadi secara tiba-tiba tanpa ada riwayat trauma sebelumnya. Pemeriksaan fisik didapatkan luka tampak bengkak, terdapat jaringan nekrotik, gumpalan darah, pus, dan disertai dengan perdarahan pulsatil. Tanda infeksi pada luka post operasi dapat menghambat proses penyembuhan luka sehingga sangat rentan terjadi perdarahan akibat jahitan yang menjadi longgar yang berkembang menjadi luka terbuka pada arteri<sup>1,12</sup>.

Pada saat di IGD, luka pada pasien ditangani dengan cara memberi bebat tekan langsung pada luka untuk menghentikan

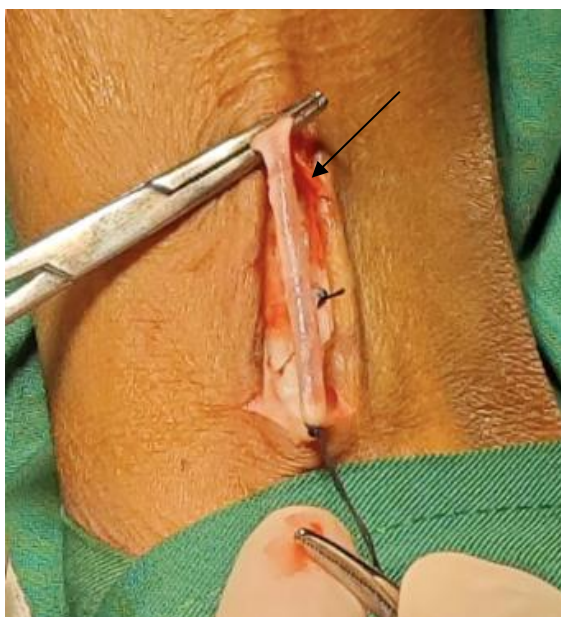
perdarahan dimana hal ini sesuai dengan tatalaksana perdarahan oleh *Advance Trauma Life Support (ATLS)* yang merekomendasikan kompresi pada luka sebagai lini pertama untuk perdarahan pada ekstremitas. Setelah itu, pasien diberikan cairan kristaloid (Ringer laktat atau Normal Saline) secara intravena untuk mencegah terjadinya syok akibat perdarahan dan menjaga hemodinamik pasien<sup>8</sup>. Penggunaan obat asam traneksamat sebagai obat antiperdarahan telah terbukti secara studi untuk tatalaksana perdarahan akut. Mekanisme obat ini yaitu dengan menghambat fibrinolisis yang pada akhirnya dapat meningkatkan homeostasis<sup>15</sup>. Pemberian asam traneksamat dalam 3 jam pertama pada kasus perdarahan akut terbukti memberi keuntungan karena dapat mengurangi perdarahan massif, mengurangi risiko koagulopati, dan dapat menurunkan mortalitas<sup>7</sup>.

Dikarenakan kasus dan situasi emergensi, pasien tidak dilakukan pemeriksaan radiologi berupa USG Doppler dan diagnosa definitif dilakukan tepat saat operasi. Hal ini sesuai dengan studi yang dilakukan oleh Vyahalkar et. al dimana didapatkan 3 orang pasien dengan kondisi serupa sehingga dipertimbangkan untuk melakukan tindakan operasi emergensi dan diagnosa definitif dilakukan saat operasi<sup>20</sup>. Pada kasus emergensi, pilihan tindakan operasi menjadi hal yang krusial. Ligasi pada pembuluh darah harus dipertimbangkan untuk mengurangi dan mengontrol perdarahan yang dapat menjadi kasus yang mengancam nyawa. Tindakan operatif bertujuan untuk menyelamatkan arteri utama yaitu arteri brachialis sehingga tindakan ligasi tidak menjadi pilihan karena dapat menghambat aliran darah yang bisa berujung ke iskemia distal hingga nekrosis<sup>19</sup>. Pertimbangan lain yaitu melakukan tindakan rekonstruksi vaskular secara terbuka untuk menyelamatkan Fistula Arteriovena yang telah dibuat apabila dicurigai pembuluh darah telah rusak parah<sup>4,14</sup>.

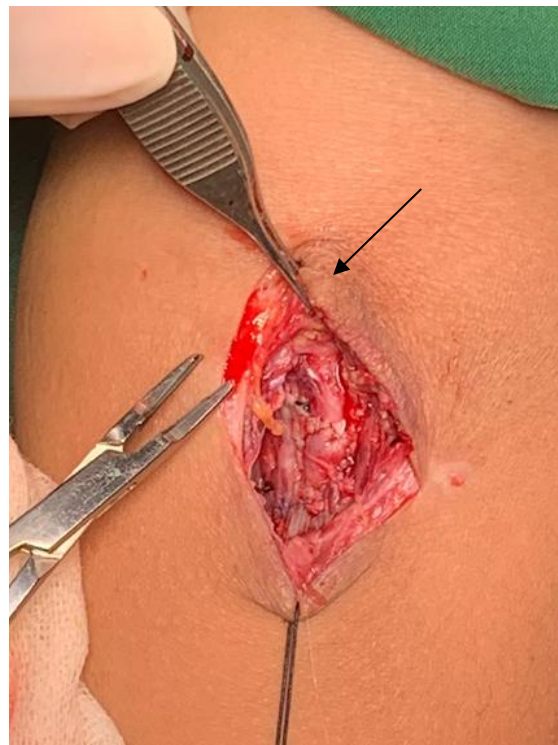
Tindakan operatif berupa rekonstruksi vaskular secara terbuka menjadi pilihan pada kasus ini dengan pertimbangan perdarahan dan mencoba menyelamatkan anastomosis. Namun, ketika luka dibuka tampak vena cephalica telah mengalami ruptur total sehingga re-anastomosis sudah tidak dapat dilakukan dan tujuan utama operasi adalah untuk meningkatkan fungsi dari arteri brachialis. Tindakan bedah *repair* dan menutup

luka pada arteri sangat direkomendasikan terutama defek lebih dari 1 cm. Pada kasus ini, didapatkan defek arteri dengan panjang kurang lebih 2 cm dengan ujung-ujung tampak rapuh akibat infeksi dan nekrosis sehingga dilakukan pemotongan pada area tersebut dan didapatkan defek sebesar 3-4 cm. Atas pertimbangan ini, rekonstruksi dengan teknik *side-to-side Vein Patch Plasty* menggunakan graft dari vena saphena magna (*Great Saphneous Vein*) menjadi pilihan. Vena ini umumnya diambil sepanjang 2 kali pembuluh darah yang akan dilakukan rekonstruksi<sup>11</sup>.

Hal ini serupa dengan studi oleh Verma et. al dimana terdapat 36 pasien yang dilakukan operasi rekonstruksi arteri brachialis akibat ruptur dari pseudoaneurisma Fistula arteriovena Brachiocephalic. Pada semua pasien didapatkan keluhan serupa yaitu terdapat nyeri dan edema pada daerah operasi dan 22 diantaranya mulai tampak kulit yang nekrosis. Dari total pasien, 26 pasien dilakukan operasi dengan anestesi lokal, 8 pasien dengan blok flexus brachial. Kontrol proksimal dilakukan dengan cara klem pada arteri brachialis di distal pada 23 kasus, tourniquet pada 6 kasus, dan oklusi *ballooning* secara endovascular pada 7 kasus. Kontrol pada distal dilakukan dengan embolektomi *Fogarty Catheter* pada 9 kasus. Selanjutnya, pada seluruh kasus yaitu 36 pasien dilakukan repair pada arteri brachialis dengan 17 pasien secara interposisi dari graft vena dan 19 pasien secara *Vein Patch Plasty*<sup>19</sup>.



**Gambar 4.** GSV yang diambil dari kaki kanan



**Gambar 5.** Rekonstruksi arteri brachialis menggunakan GSV

Setelah tindakan operatif dilakukan, pasien dipantau di bangsal kurang lebih selama 3 hari. Selama pemantauan didapatkan adanya perbaikan pada pasien berupa TTV normal, berkurangnya gejala atau keluhan pada pasien, tidak didapatkan adanya tanda komplikasi awal pada pasien seperti nyeri, infeksi, maupun tanda iskemia pada distal tangan pasien. Saat kontrol rawat jalan 2 minggu kemudian tidak didapatkan tanda komplikasi seperti nyeri, infeksi, paresthesia, perdarahan pada daerah operasi, maupun iskemia di daerah distal tangan pasien.

### Simpulan

Seorang pasien 32 tahun dengan ruptur pseudoaneurisma Fistula arteriovena brachiocephalic. Tindakan operatif emergensi berupa rekonstruksi vaskular dengan teknik *side-to-side Vein Patch Plasty* menggunakan graft dari vena saphena magna (*Great Saphneous Vein*) memiliki efikasi dan manfaat yang baik. Pasca operasi, pasien dapat kembali pulih dan tidak didapatkan adanya komplikasi pada luka operasi.

Deteksi dini dengan kecurigaan kasus ruptur pseudoaneurisma menjadi hal yang krusial. Dalam hal ini, pada fistula arteriovena Brachiocephalic, dimana arteri brachial merupakan arteri utama, ruptur pada arteri ini

dapat berakibat fatal yang dapat berujung pada iskemia distal sampai nekrosis. Dengan alasan ini, sangat penting untuk mengetahui tanda awal dan gejala khas dari sebuah pseudoaneurisma. Terbentuknya kantong yang berkembang secara akut disertai dengan nyeri pulsatil menjadi penanda utama sebuah pseudoaneurisma. Gejala dapat berlanjut sampai gangguan neovaskular akibat membesarnya kantong yang menekan struktur jaringan neovaskular disekitarnya hingga akhirnya dapat ruptur.

#### Daftar Pustaka

1. Al-Jaishi AA, Liu AR, Lok CE, et. al. Complication of the arteriovenous fistula: A systematic review. *J Am Soc Nephrol.* 2017; 28(6): 1839-1850.
2. Ball LK. Fatal vascular access hemorrhage: reducing the odds. *Nephrol Nurs J.* 2013; 4: 297-303.
3. Bansal A, Gorski U, Farook S, et. al. Interventional radiology management of extremity pseudoaneurysms: A pictorial essay. *Emergency Radiology.* 2021; 28(5): 1029-1039.
4. Bishnoi AK, Rai G, Kamath GS, et. al. Emergency brachial artery ligation for ruptured infected pseudoaneurysm of hemodialysis access is a possible option. *J Vasc Access.* 2019; 20(5): 471-471.
5. Cakir O, Talas Z, Temiz Karadag G, et. al. Risk factors related to size and volume of femoral artery pseudoaneurysm after catheter angiography: A single-centre study. *Turkish journal of Medical Sciences.* 2021; 51(5): 2377-2382.
6. Caksen H, Odabas D, Arslan S, et. al. Spontaneous rupture of arteriovenous fistula in a chronic dialysis patient. *J Emerg Med.* 2003; 24:224-225.
7. CRASH-2. The importance of early treatment with tranexamic acid in bleeding trauma patients: an explanatory analysis of the CRASH-2 randomized control trial. *Lancet.* 2017; 377: 1096-1101.
8. Fritz D. *Current Diagnosis and Treatment of Emergency Medicine* 7<sup>th</sup> ed. 2011.
9. Henry J, Franz R. Pseudoaneurysms of the Peripheral Arteries. *International Journal of Angiology.* 2019; 28(1): 20-24.
10. Joshi A, Argrawal D. Arteriovenous fistula takedown in hemodialysis patients: our experience of 26 cases. *J Cardio-Thoracic Surg.* 2020; 13:132-136.
11. Katenciler S, Boyacioglu K, Akdemir I, et. al. Autologous Saphenous Vein Panel Graft for Vascular Reconstruction. *Ann Vasc Surg.* 2018; 53: 117-122.
12. Lichtenfels E, D'Azevedo PA, Frankini AD, et. al. Morbidity and mortality associated with arterial surgery site infections by resistant microorganisms. *J Vasc Bras.* 2014; 13(3): 175-181.
13. Mohammad F, Kabbani L, Karamanos e, et al. Post-procedural pseudoaneurysms: Single-centre experience. *Vascular.* 2017; 25(2): 178-183.
14. Mudoni A, Gornacchiari M, Gallieni M, et. al. Aneurysms and Pseudoaneurysms in dialysis access. *Clin Kidney J.* 2015; 8(4): 363-367.
15. Nishida T, Kinoshita T, Yamakawa K. Tranexamic acid and trauma-induced coagulopathy. *J Intensive Care.* 2017; 5(1): 1-7.
16. Rivera PA, Dattila JB. Pseudoaneurysms. [Updated 2024 Feb 17]. *StatPearls [Internet]. Treasure Island (FL): StatPearls Publishing.* 2025. Available from: <https://www.ncbi.nlm.nih.gov/books/NBK542244/>
17. Saeed F, Kousar N, Sinnakirouchenan R, et. al. Blood Loss through AV Fistula: A Case Report and Literature Review. *Int J Nephrol.* 2011: 1-6.
18. Stolt M, Braun-Dullaeus R, Herold J. Do not underestimate the femoral pseudoaneurysm. *Vasa.* 2018; 47(3): 177-186.
19. Verma H, Singh MN, Lihare S, et. al. AVA 4. Brachial artery reconstruction in Ruptured Anastomotic Pseudoaneurysm of Brachiocephalic arteriovenous fistule. *Journal of Vascular Surgery.* 2019; 70(5):E175.
20. Vyahalkar, Vilas S, Binnani, et. al. Incidence of Anastomotic Pseudoaneurysms of Arteriovena Fistula in Hemodialysis Patients Having Non-Cuffed Catheters as Vascular Access -Association or Causation?. *Indian Journal of Vascular and Endovascular Surgery.* 2022; 9(3);223-228.