

## **Destroyed Lung pada Anak dalam Pengobatan Tuberkulosis Paru: Sebuah Laporan Kasus**

**Carissa Aprilia Yusanda<sup>1</sup>, Shinta Nareswari<sup>2</sup>**

<sup>1</sup>Fakultas Kedokteran, Universitas Lampung

<sup>2</sup>Bagian Ilmu Kesehatan Anak, Fakultas Kedokteran Universitas Lampung

### **Abstrak**

Tuberkulosis (TB) merupakan masalah kesehatan global, khususnya di negara-negara berkembang, dengan prevalensi tinggi di wilayah Asia Selatan dan Sub-Sahara Afrika. Pada 2019, terdapat sekitar 1,2 juta kasus baru TB pada anak-anak, dan 230.000 kematian akibat TB pada anak-anak di bawah usia 15 tahun. Di Indonesia, angka kejadian TB sangat tinggi, dengan lebih dari 1 juta orang terdiagnosis pada 2022, dan 140.700 kematian akibat TB pada tahun yang sama. Salah satu komplikasi serius TB adalah *destroyed lung* atau paru-paru hancur atau Luluh paru, yang merupakan stadium lanjutan dari TB paru. Kondisi ini mengakibatkan kerusakan parenkim paru yang luas dan progresif, mengganggu fungsi paru, dan berpotensi menyebabkan gagal napas, sesak, infeksi sekunder, serta komplikasi lainnya. Meskipun gejala TB sering muncul pada stadium awal, diagnosis terlambat dapat memperburuk prognosis dan meningkatkan angka kematian. Laporan kasus ini menganalisis seorang pasien anak berusia 13 tahun yang dirujuk ke rumah sakit dengan keluhan batuk, dahak kehijauan, dan batuk berdarah setelah sembuh dari cacar air. Pemeriksaan radiologi menunjukkan adanya *atelectasis*, bronkiektasis, dan indikasi *destroyed lung*. Diagnosis TB paru dengan *destroyed lung* didapatkan setelah pemeriksaan fisik, laboratorium, dan penunjang lainnya. Tatalaksana yang diberikan termasuk pengobatan dengan obat antituberkulosis (OAT), antibiotik, serta terapi suportif dan rehabilitasi paru. Penatalaksanaan yang tepat dapat meningkatkan kualitas hidup pasien meskipun prognosinya buruk dalam jangka panjang.

**Kata Kunci:** Anak, kerusakan paru, tuberkulosis paru

## **Destroyed Lung in Children Undergoing Treatment for Pulmonary Tuberculosis: A Case Report**

### **Abstract**

Tuberculosis (TB) is a global health problem, especially in developing countries, with a high prevalence in South Asia and Sub-Saharan Africa. In 2019, there were around 1.2 million new cases of TB in children and 230,000 deaths from TB in children under 15 years of age. In Indonesia, the incidence of TB is very high, with more than 1 million people diagnosed in 2022, and 140,700 deaths from TB in the same year. One of the serious complications of TB is a destroyed lung, which is an advanced stage of pulmonary TB. This condition causes extensive and progressive damage to the lung parenchyma, disrupts lung function, and has the potential to cause respiratory failure, shortness of breath, secondary infections, and other complications. Although symptoms of TB often appear in the early stages, late diagnosis can worsen the prognosis and increase mortality. This case report analyzes a 13-year-old child patient who was referred to the hospital with complaints of cough, greenish sputum, and coughing up blood after recovering from chickenpox. Radiological examination showed atelectasis, bronchiectasis, and indications of destroyed lung. The diagnosis of pulmonary TB with destroyed lung was obtained after physical examination, laboratory, and other supporting examinations. The management includes treatment with antituberculosis drugs (OAT), antibiotics, supportive therapy, and pulmonary rehabilitation. Appropriate management can improve the patient's quality of life even though the prognosis is poor in the long term.

**Key Words:** Children, destroyed lung, pulmonal tuberculosis

Korespondensi: Carissa Aprilia Yusanda, alamat Jl Palapa VA No 1, Labuhan Ratu, Bandar Lampung, HP. 082181160426, e-mail [carissapriaiyusanda@gmail.com](mailto:carissapriaiyusanda@gmail.com).

### **Pendahuluan**

Tuberkulosis (TB) merupakan masalah kesehatan global yang sudah ditemukan sejak ribuan tahun yang lalu, terutama di negara-negara berkembang. Pada tahun 2019, diperkirakan terdapat sekitar 1,2 juta kasus baru TB yang melibatkan anak-anak, serta 230.000 kematian akibat TB pada anak-anak di bawah usia 15 tahun. Prevalensi TB yang tinggi dapat ditemukan di wilayah Asia Selatan dan Sub-Sahara Afrika. Selain itu, diperkirakan pada

tahun 2022, berdasarkan data yang disampaikan oleh WHO, lebih dari 1 juta orang terdiagnosis TB di Indonesia pada tahun 2022 dan 140.700 orang meninggal akibat TB di Indonesia pada tahun 2022. Pada tahun 2022, Kementerian Kesehatan Republik Indonesia berhasil mendeteksi TB di Indonesia lebih dari 717.941 kasus. Di provinsi Lampung, kasus TB masih cukup tinggi, pada tahun 2022 tercatat penderita TB Paru di Lampung sebanyak 17.946 kasus. Kabupaten Tulang Bawang Barat

menjadi peringkat ke 6 dengan TB sebanyak 460 kasus.<sup>1,2,8</sup>

Faktor-faktor seperti sistem kekebalan tubuh anak yang masih berkembang, paparan lingkungan berisiko tinggi, dan keterlambatan dalam diagnosis, merupakan beberapa hal yang dapat meningkatkan risiko infeksi *Mycobacterium tuberculosis* pada anak-anak. Di Indonesia, yang memiliki angka kejadian TB yang tinggi, Luluh paru atau *Destroyed lung* menjadi masalah kesehatan yang serius pada anak maupun orang dewasa. Penyakit atau kondisi ini terdeteksi pada tahap akhir dari infeksi TB.<sup>1,8</sup>

*Destroyed Lung* merupakan stadium TB paru lanjutan yang dapat menyebabkan kondisi parenkim paru menjadi hancur. Keadaan ini sifatnya progresif, luas, dan ireversibel. Sehingga *destroyed lung* dapat mengganggu fungsi paru secara menyeluruh, seperti adanya obstruksi jalan napas, kolaps paru, nekrosis, dan infeksi sekunder. Keadaan *destroyed lung* akan terkonfirmasi melalui pemeriksaan radiologi foto toraks. *Destroyed lung* disebabkan oleh TB Paru yang progresif kronis (menahun) dan tidak adekuatnya pengobatan. Penulis bertujuan untuk meningkatkan pengetahuan terkait *destroyed lung* akibat TB. Laporan kasus ini diharapkan dapat menambatkan sumber bacaan sehingga pengetahuan mengenai definisi, epidemiologi, etiologi, patofisiologi, klasifikasi, gejala klinik, dan penegakan diagnosis, maupun tatalaksana *destroyed lung* semakin bertambah. Data pada laporan kasus ini didapatkan dari hasil anamnesis, pemeriksaan fisik, pemeriksaan penunjang, dan literatur yang dilakukan pada pasien selama perawatan di Rumah Sakit.<sup>1,2,3</sup>

Keterlambatan tata laksana atau infeksi yang kronis progresif dapat memicu komplikasi struktural paru yang parah, salah satunya adalah *destroyed lung*. Kondisi ini merujuk pada hancurnya parenkim paru secara luas dan ireversibel, yang disertai dengan pembentukan kavitas, bronkiektasis ekksesif, kolaps paru, dan hilangnya fungsi ventilasi secara total pada area yang terdampak. Akibatnya, pasien sering kali mengalami morbiditas kronis berupa insufisiensi pernapasan, hemoptisis masif berulang, dan risiko infeksi sekunder. Laporan kasus ini bertujuan untuk menganalisis presentasi klinis, karakteristik radiologis yang

sistematis, serta tata laksana komprehensif pada pasien anak dengan *destroyed lung* akibat TB paru. Analisis klinis yang mendalam diharapkan dapat meningkatkan kewaspadaan klinisi terhadap pentingnya deteksi dini guna mencegah destruksi paru permanen pada populasi pediatrik.

### Kasus

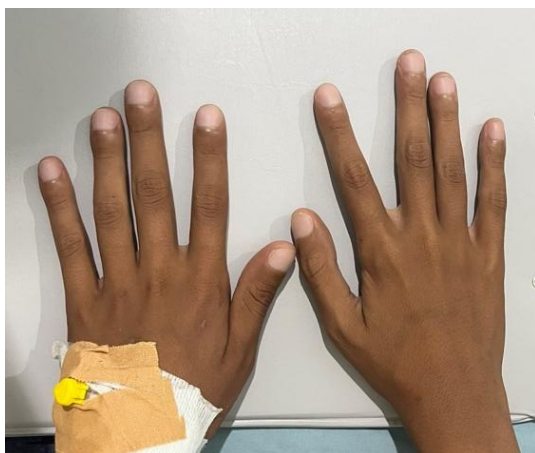Pasien berusia 13 tahun 4 bulan, anak laki-laki, An. ZA, dirujuk ke IGD RSUD Abdul Moloek dengan keluhan utama batuk terus menerus yang dirasakan memberat sejak 1 minggu yang lalu. Batuk memburuk terutama saat malam hari, disertai dahak kental berwarna kehijauan. Pasien mengatakan bahwa keluhan batuk awalnya muncul setelah sembuh dari sakit cacar air (*varicella*), yaitu sekitar 2 bulan lalu. Pasien sudah berobat ke Puskesmas dan sudah dilakukan pemeriksaan sputum dengan hasil negative, namun pada foto toraks didapatkan adanya banyak flek dan gambaran lapisan putih pada paru-paru kanannya. Kemudian pasien didiagnosis dengan TB dan diberikan OAT selama 1 bulan (OAT 3KDT anak 1x2 tablet). Selama pengobatan pasien mengatakan sempat mengalami batuk berdarah (yaitu sekitar 2 bulan terakhir), darah kental seperti hati ayam. Keluhan lainnya berupa nyeri kepala, dada sesak, demam hilang timbul terutama di malam hari, kesulitan untuk tidur, dan pasien hanya bisa tidur jika miring ke kiri.

1 bulan SMRS, pasien masih mengeluhkan hal yang sama dan masih melanjutkan pengobatan. Namun, pasien mengeluhkan rambut mudah rontok. Pasien akhirnya ke Rumah Sakit di daerahnya, namun fasilitas kurang memadai sehingga dirujuk ke RSUD Abdul Moloek dengan diagnosis TB *on therapy*. *Assessment Triangle* saat pertama datang hasilnya pada *Appearance*, *Breathing*, dan *Circulation* normal yang menandakan kondisi pasien saat datang stabil. Keluhan BAB dan BAK disangkal.

Berdasarkan riwayat penyakit di keluarga, tidak ada yang mengeluhkan hal yang sama dan tidak ada keluarga yang terdiagnosa TB. Riwayat tumbuh kembang pasien sesuai dengan usianya dan imunisasi dasar lengkap. Telah dilakukan pemeriksaan fisik dengan hasil keadaan umum tampak sakit sedang, berat badan 35,8 kg, tinggi badan 150 cm dengan

status gizi kurang. Tingkat kesadaran pasien compos mentis (E4V5M6), frekuensi napas 24x/menit, frekuensi nadi 120x/menit, suhu 36,3°C, dan saturasi oksigen 100% *room air*. Status antropometri BB/U <P3 (BB kurang); TB/U P3 sd P97 (TB Normal); dan BB/TB 73% (Gizi kurang). Pemeriksaan status generalis (*head to toe*), didapatkan kepala normocephal, rambut berwarna hitam dengan persebaran merata, lesi (-), tidak ditemukan konjungtiva anemis pada kedua mata, tidak ditemukan sklera ikterik, maupun mata cekung. Telinga, hidung, mulut, dan leher dalam batas normal. Pada pemeriksaan thoraks didapatkan hasil normochest, pengembangan dinding dada simetris, retraksi dinding dada (-), lesi (-), fremitus taktil simetris pada lapang paru dextra dan sinistra. Pemeriksaan perkusi didapatkan sonor pada seluruh lapang paru, dan pada auskultasi didapatkan bunyi pernapasan vesikuler dan bunyi jantung I dan II normal namun ditemukan suara jantung tambahan berupa rhonki pada seluruh hemithorax dextra.

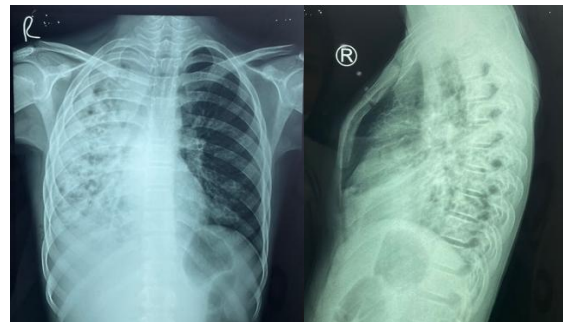
Pada pemeriksaan abdomen terlihat abdomen cembung, tidak ditemukan distensi, bising usus 10x/menit, nyeri tekan (-), hepatomegali (-), splenomegali (-), dan pada pemeriksaan perkusi didapatkan timpani pada seluruh regio abdomen. Pada pemeriksaan ekstremitas superior dan inferior didapatkan akral hangat, CRT <2 detik, dan tidak didapatkan edem. Namun, ditemukan adanya *clubbing finger* pada 10 jari ekstremitas superior dextra dan sinistra.



**Gambar 1.** *Clubbing finger* (+) pada 10 jari An.ZA

Penegakan diagnosis pasien juga memerlukan pemeriksaan penunjang berupa pemeriksaan laboratorium, radiologi X-ray thorax, dan CT-Scan. Pemeriksaan

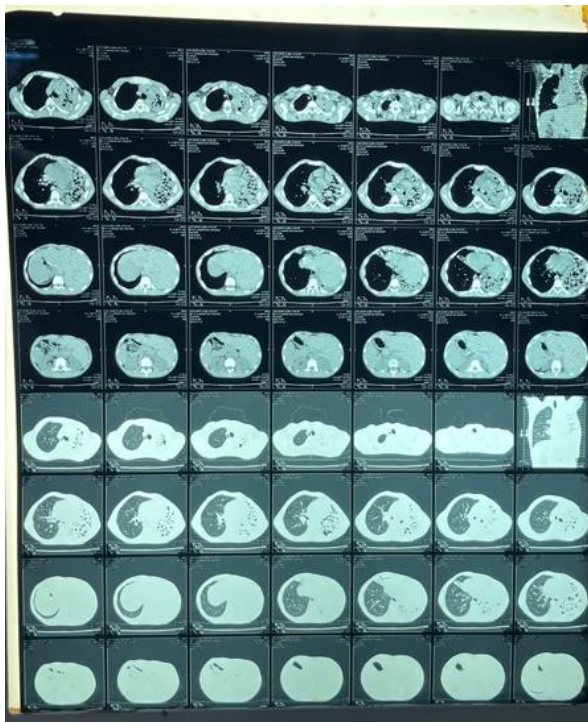
laboratorium didapatkan hasil Eritrosit 3,6 juta, Hemoglobin 7,5 g/dL; Leukosit 6.700, Trombosit 491.000; MCV 77; dan MCH 21, MCHC 27 yang menandakan adanya anemia mikrositik hipokrom dan trombositosis. Dilakukan juga pemeriksaan IgM Anti Salmonella dengan hasil 6. Pada pemeriksaan foto toraks didapatkan adanya kesan atelectasis pada pulmo dengan multipel bronkiektasis di lapang atas hingga bawah paru dextra ec sugestif *destroyed lung* dan jantung dalam batas normal. Pada pemeriksaan *echocardiography* didapatkan hasil *normal heart structure and function*. Dilakukan pemeriksaan spirometri pada pasien dengan kesan adanya restriksi berat, penurunan aliran ekspirasi, dan tes bronkodilator negatif.



**Gambar 2.** Rontgen Thorax An.ZA

Pada CT-Scan torak non kontras (Gambar 3) Pemeriksaan radiologi MSCT toraks non-kontras (8 Maret 2025) memperlihatkan gambaran kerusakan arsitektur paru yang masif secara sistematis: Penurunan volume paru (Volume Loss): Kavum toraks kanan tampak menyusut signifikan dibandingkan sisi kiri. Deviasi Mediastinum: Terdapat retraksi organ kardiak dan mediastinum yang tertarik kuat ke arah hemitoraks kanan, disertai herniasi kompensatorik paru kiri ke arah kanan. Bronkiektasis luas: Cabang utama bronkus kanan terbuka namun menyempit di bagian distal, disertai pelebaran bronkus bentuk tubuler dan kistik dengan tepi ireguler di hampir seluruh lapang paru kanan. Derajat Destruksi: Terlihat konsolidasi difus dengan air bronchogram ireguler di paru kanan, serta gambaran bronkopneumonia dan atelektasis segmental pada lobus inferior paru kiri. Hal ini sejalan dengan gejala dan hasil pemeriksaan foto toraks sebelumnya. Dari hasil anamnesis, pemeriksaan fisik, dan pemeriksaan penunjang pada An.ZA, didapatkan diagnosis kerja TB paru on OAT (bulan ke-1) + *Destroyed Lung dextra* ec

susp. TB + Susp. TB RO + Gizi buruk perawatan normal + Imunisasi dasar lengkap. Pengoatan yang diberikan selama dirawat di Rumah Sakit berupa tatalaksana medikamentosa dan non-medikamentosa, yaitu antibiotik Azitromisin 500 mg/2 hari, NAC 2x1, Lanjutkan konsumsi OAT (Isoniazid/ Rifampicin/ Pirazinamid/ Etambutol: 300/ 600/ 1250/ 700), dan dilakukan transfuse 3 PRC dengan indikasi penurunan Hb dan adanya keluhan sesak selama perawatan yang menandakan adanya gangguan hemodinamik. Tata laksana non-medikamentosa mencakup penjadwalan konsultasi rehabilitasi medik (fisioterapi dada) dan edukasi keluarga. Evaluasi luaran pada perawatan hari ke-4 menunjukkan perbaikan hemodinamik dan resolusi sesak, meskipun klirens jalan napas masih belum optimal.



**Gambar 3.** CT-Scan Toraks Non-kontras An.ZA

### Pembahasan

Penyakit TB atau tuberculosis merupakan penyakit yang menular dan disebabkan oleh bakteri *Mycobacterium tuberculosis*. TB sifatnya kronik dan sebagian besar menginfeksi paru, namun juga bisa menginfeksi organ lain diluar paru seperti kelenjar limfe, tulang, maupun organ lainnya. Bakteri ini masuk ke dalam tubuh manusia dan menginfeksi organ melalui inhalasi droplet yang terkontaminasi. Infeksi TB di dunia menjadi masalah yang belum terpecahkan.

Karena penyakit ini sifatnya kronis, maka terdapat beberapa komplikasi yang dapat ditemukan, seperti *destroyed lung*, meningitis TB, dan efek samping konsumsi obat. *Destroyed lung* pada pasien dapat menyebabkan adanya obstruksi kronis dengan keluhan yang sering ditemukan berupa sesak napas. *Destroyed lung* merupakan komplikasi yang sering ditemukan, selain disebabkan oleh TB, penyakit ini juga dapat disebabkan oleh adanya tumor mediastinum, karsinoma bronkogenik, dan aneurisma aorta.<sup>3,4,7</sup>

Penegakan diagnosis didasari oleh hasil anamnesis, pemeriksaan fisik, dan pemeriksaan penunjang. Didapatkan hasil anamnesia berupa keluhan utama yaitu batuk yang dirasakan sejak 2 bulan SMRS dan disertai dahak kental sejak 1 minggu SMRS. Pasien juga memiliki riwayat batuk berdarah dengan konsistensi kental berwarna kehijauan 1 bulan SMRS. Keluhan yang biasanya ditemukan pada pasien yang mengalami batuk lebih dari 2 minggu, malaise, batuk berdarah, sesak napas, nyeri dada, demam, penurunan berat badan, penurunan nafsu makan, berkeringat di malam hari, dan menggigil. Keluhan batuk berdarah (hemoptisis) berbentuk gumpalan "hati ayam" pada kasus ini merupakan tanda alarm dari kerusakan vaskular. Secara patofisiologis, inflamasi kronis kronis memicu hilangnya arsitektur penyangga bronkus (bronkiektasis). Untuk menyuplai area epitel yang meradang, arteri bronkialis akan mengalami hipertrofi dan hipervaskularisasi. Pembuluh darah baru ini sangat rapuh (berjalan pada dinding kavitas atau jalan napas yang rusak) sehingga mudah ruptur oleh peningkatan tekanan intratorakal akibat batuk, menghasilkan hemoptisis masif. Hal ini sejalan dengan sumber yang disertakan. Selain itu, pada pemeriksaan antropometri status gizi pasien adalah gizi kurang. Hal tersebut dapat diakibatkan adanya infeksi TB yang menurunkan respon metabolic tubuh, seperti malabsorpsi nutrisi, malabsorpsi mikronutrisi, dan turunnya nafsu makan akibat penurunan produksi leptin serta penggunaan energi berlebih yang digunakan untuk melawan infeksi. Pasien merupakan seorang anak laki-laki berusia 13 tahun.<sup>4,5,7</sup>

Penderita TB memiliki risiko yang cukup tinggi untuk mengalami *destroyed lung* jika termasuk ke dalam kelompok penderita TB yang tidak mendapatkan terapi, tidak tuntas

terapi, laki-laki, dan berusia <40 tahun. Hal ini didukung oleh penelitian oleh Rusmini et al. (2018) yang menyatakan bahwa pasien TB luluh paru atau *destroyed lung* prevalensinya cukup tinggi pada laki-laki (67,6%) yang juga didukung oleh penelitian oleh Lee et al. yang menyatakan bahwa 60,5% kasus TB Destroyed lung adalah laki-laki. Sedangkan berdasarkan usia, beberapa penelitian menyatakan bahwa jumlah tertinggi TB Paru luluh atau *destroyed lung* terjadi di usia produktif, yaitu 18-59 tahun.<sup>4,6,9</sup>

Pada pemeriksaan fisik didapatkan adanya suara napas tambahan berupa rhonki pada hemitoraks dextra yang menandakan adanya *airless lung* paru dextra. Selain itu, didapatkan juga adanya *clubbing finger* pada ujung jari tangan pasien yang biasanya disebabkan oleh kurangnya oksigen dalam darah dan merupakan tanda penyakit paru-paru atau jantung. Keadaan ini dapat terjadi pada pasien yang mengalami *destroyed lung*, karena adanya gangguan transfer oksigen ke dalam darah yang cukup serius sehingga memicu *clubbing finger*.<sup>9</sup>

*Destroyed lung* merupakan komplikasi yang berbahaya karena bisa menyebabkan gangguan pernapasan hingga gagal napas. Salah satu penyebab dari *destroyed lung* adalah penyakit Tuberkulosis paru yang merupakan penyakit menular yang kronis. Mekanisme terjadinya infeksi pada paru oleh bakteri *Mycobacterium tuberculosis* dimulai dengan masuknya bakteri ke parenkim paru melalui inhalasi droplets yang akan difagosit oleh makrofag alveoli. Berdasarkan anamnesis, pemeriksaan fisik, dan pemeriksaan penunjang diatas didapatkan bahwa pasien mengalami tuberkulosis paru dan sudah dalam pengobatan selama 1 bulan. Infeksi tuberkulosis muncul sekitar 2-6 bulan paska inkubasi dan sekitar 3-6 bulan paska infeksi akan memunculkan komplikasi. Berdasarkan beberapa penelitian, vaksinasi BCG merupakan salah satu proteksi tubuh dari infeksi *M. tuberculosis*. Apabila tidak terdapat profilaksis maka risiko terinfeksi TB akan meningkat sangat tinggi. Namun, pada pasien ini walaupun sudah mendapatkan imunisasi dasar lengkap, tetap mengalami infeksi bakteri penyebab TB. Kasus *destroyed lung* pada populasi anak merupakan manifestasi klinis yang jarang namun sangat fatal akibat proses

destruksi inflamasi menahun oleh *Mycobacterium tuberculosis*. Kondisi pasien yang memiliki riwayat TB paru 9 bulan sebelumnya dan mengalami reaktivasi pasca-infeksi varisela menunjukkan adanya imunokompromi sementara yang memfasilitasi replikasi bakteri dan kerusakan parenkim sekunder.<sup>1,3,5</sup>

Pemeriksaan laboratorium pasien memperlihatkan hasil Hemoglobin 7,5 g/dL; Leukosit 6.700, Trombosit 491.000; MCV 77; dan MCH 21, MCHC 27 yang menandakan adanya anemia mikrositik hipokrom dan trombositosis. Hal ini menandakan bahwa adanya infeksi yang kronis. Pada pemeriksaan foto toraks didapatkan adanya kesan atelektasis pada pulmo dengan multipel bronkiektasis di lapang atas hingga bawah paru dextra ec sugestif *destroyed lung* dan jantung dalam batas normal. Berdasarkan penelitian oleh Osanrenkhoe et al (2022), pemeriksaan foto torak pada pasien yang mengalami *destroyed lung* akan memberikan gambaran hiperinflasi kontralateral dan opasitas difusa dengan kavitas multipel. Sedangkan pada pedoman Diagnosis dan Penatalaksanaan Tuberkulosis di Indonesia, gambaran radiologi yang ditemukan pada *destroyed lung* berupa kerusakan jaringan paru yang berat, seperti adanya atelectasis, multikavitas, dan fibrosis parenkim paru dan disarankan untuk pemeriksaan bakteriologi. Etiologi *destroyed lung* yang paling sering adalah akibat Pneumonia (25,8%) dan diikuti oleh tuberkulosis (22,9%), sedangkan penyakit lainnya seperti aspergilosis, sepsis, silicosis, kanker paru-paru, emfisema, dan lain-lain.<sup>1,3,8</sup>

Dilakukan pemeriksaan spirometri pada pasien dengan kesan adanya restriksi berat, penurunan aliran ekspirasi, dan tes bronkodilator negatif. Pada CT-Scan torak non kontras didapatkan adanya kesan *Destroyed Lung* paru kanan dengan multipel bronkiektasis, atelectasis segmental lobus inferior paru sinistra, dan bronkopneumonia sinistra. Diagnosis *destroyed lung* dikonfirmasi utamanya melalui pencitraan radiologi. Pada pasien ini, MSCT memperlihatkan empat pilar patognomonik destruksi paru pasca-TB: volume loss hemitoraks kanan secara masif, deviasi trakea dan mediastinum ipsilateral, herniasi kompensatorik dari paru kontralateral, serta gambaran bronkiektasis luas. Kerusakan

struktural ini terjadi akibat proses kaseasi, nekrosis, dan fibrosis penyembuhan yang berlangsung bersamaan dan menarik organ di sekitarnya. Hal ini sejalan dengan temuan Osarenkhoe et al., yang mendeskripsikan opasitas difus dan multikavitas pada paru yang terdampak akibat tidak memadainya resolusi imunologis pasien terhadap tuberkulosis. Paru-paru yang rusak dapat membahayakan kesehatan pasien, karena dapat menyebabkan komplikasi yang sering kali tidak dapat disembuhkan seperti insufisiensi pernapasan, hemoptisis masif, empiema, infeksi jamur sekunder, septikemia, dan piraui kiri-kanan. Diagnosis paru-paru yang rusak mudah dilakukan jika riwayat tuberkulosis sebelumnya tersedia.<sup>8</sup>

An.ZA didiagnosis dengan TB paru on OAT (bulan ke-1) + *Destroyed Lung dextra* ec susp. TB + Susp. TB RO + Gizi buruk perawakan normal + Imunisasi dasar lengkap. Diagnosis banding mencakup beberapa jenis mikosis, kolaps paru total, penyakit pleura kronis, operasi paru sebelumnya, dan agenesis/hipoplasia paru. Pada pasien dengan hilangnya volume paru unilateral dan bronkiektasis luas, beberapa diagnosis banding harus disingkirkan: Agenesia atau Hipoplasia Paru Kongenital: Disingkirkan karena pasien memiliki riwayat tumbuh kembang normal, lahir cukup bulan, dan riwayat infeksi progresif didapat (TB Paru), bukan defek anatomis sejak lahir. Bronkiektasis Pasca-Infeksi non-TB (seperti pasca-pneumonia berat/pertusis): Disingkirkan karena gambaran klinis disertai demam malam hari, keringat malam, kelainan pada lobus atas yang progresif ke bawah, serta riwayat konfirmasi TB sebelumnya sangat mengarah pada kausa tuberkulosis. Pengoatan yang diberikan selama dirawat di Rumah Sakit berupa tatalaksana medikamentosa dan non-medikamentosa, yaitu antibiotik Azitromisin 500 mg/2 hari, NAC 2x1, Lanjutkan konsumsi OAT (Isoniazid/ Rifampicin/ Pirazinamid/ Etambutol: 300/ 600/ 1250/ 700), dan dilakukan transfusi 3. Pemberian transfusi 3 kantong PRC pada pasien didasarkan pada temuan anemia mikrositik hipokromik dengan kadar Hemoglobin 7,5 g/dL yang disertai gejala hemodinamik berupa takikardia (Nadi 120x/menit) dan keluhan sesak napas berat di awal kedatangan. Menurut panduan klinis, transfusi diindikasikan pada pasien dengan

kadar Hb < 8 g/dL apabila disertai manifestasi kompromi kardiovaskular dan peningkatan kebutuhan metabolik sekunder akibat infeksi aktif atau perdarahan aktif (hemoptisis). Tujuan dari koreksi sel darah merah adalah untuk memulihkan kapasitas angkut oksigen yang sangat menurun akibat kehilangan jaringan fungsi pertukaran gas di paru kanan. Pasien diberikan N-acetylcystein sebagai mukolitik atau pengencer dahak untuk meningkatkan bersihan mukus sehingga lebih mudah untuk mengeluarkan dahak. Selain itu, obat tersebut juga dapat digunakan sebagai agen anti-inflamasi yang bekerja menekan produksi NF-Kappa B dan Sitokin (TNF- $\alpha$ , IL-1, dan IL-6). Pemberian N-Acetylcysteine (NAC) tidak hanya berfungsi memecah ikatan disulfida mukus sehingga dahak lebih mudah dikeluarkan, namun efek antioksidannya menekan pelepasan sitokin inflamasi seperti TNF- $\alpha$  dan IL-6. Pemberian makrolida (Azitromisin) digunakan secara empiris sebagai penekan eksaserbasi pada bronkiektasis dan mengobati dugaan bronkopneumonia koinfeksi di paru kiri. Pasien juga diberikan Azitromisin sebagai tatalaksana untuk menangani bronkiektasis pada paru sinistra dengan dosis yaitu 500 mg tiap 2 hari.<sup>4,11</sup>

OAT merupakan obat yang digunakan dalam pengobatan TB dan merupakan upaya yang cukup efisien untuk mencegah penyebaran dan timbulkan komplikasi akibat infeksi bakteri *Mycobacterium tuberculosis*. Terapi OAT berjalan selama 6 bulan dan dibagi menjadi fase intensif (2 bulan) dan fase lanjutan (4 bulan). Regimen obat-obatan yang digunakan tiap fase berbeda, fase intensif menggunakan regimen Isoniazid (H), Rifampicin (R), Pirazinamid (Z), dan Etambutol (E). Sedangkan fase lanjutan menggunakan regimen Isoniazid dan Rifampicin. Obat-obatan ini diberikan dalam bentuk kombinasi berdasarkan berat badan. Namun, sampai saat ini belum ada *guideline* pasti untuk pengobatan *destroyed lung*. Beberapa penelitian menyampaikan terapi yang dapat diberikan berupa terapi simptomatis seperti pemberian bronkodilator. Penatalaksanaan medis melibatkan pengobatan simptomatik dengan penggunaan antagonis muskarinik kerja panjang atau agonis beta-2 kerja panjang ditambah kortikosteroid hirup yang pada akhirnya menghasilkan efek

bronkodilator. Yum et al. menyimpulkan bahwa tiotropium memiliki efek terapeutik pada paru-paru yang hancur karena tuberkulosis. Selain itu, dalam uji klinis multipusat, *double-blind* terkini, indacaterol dilaporkan secara signifikan meningkatkan volume ekspirasi paksa dalam 1 detik (FEV1) dan memperbaiki dispnea dibandingkan dengan plasebo. Meskipun merupakan prosedur berisiko tinggi, pneumonektomi dapat diindikasikan dalam penatalaksanaan paru-paru yang hancur untuk mengatasi atau mencegah komplikasi.<sup>2,8</sup>

Paru-paru yang hancur atau *destroyed lung* menyebabkan berbagai gejala pernapasan dan disfungsi paru, yang berpotensi menghasilkan prognosis yang buruk dalam jangka panjang bagi pasien. Berdasarkan literatur, tingkat kematian pada pasien yang tidak menjalani operasi mencapai 27,8%, dengan estimasi sekitar 39 bulan, sementara literatur lain menyebutkan bahwa prognosis buruk terutama terjadi pada penderita dengan *destroyed lung* yang luas. Pasien ini memiliki prognosis *quo ad vitam: dubia ad bonam, quo ad sanationam: malam, dan quo ad functionam: dubia ad malam*. Tatalaksana non-medikamentosa yang disarankan adalah fisioterapi. Berdasarkan penelitian, terdapat berbagai program pelatihan, seperti relaksasi, latihan pernapasan, latihan otot pernapasan, serta dukungan edukasi. Selain itu, program pelatihan fisik juga meliputi latihan untuk memperkuat ekstremitas atas dan bawah serta latihan aerobik. Kerusakan paru yang menetap membuat penderita kesulitan melakukan bersihan jalan napas mandiri. Meskipun terapi konservatif simptomatik adalah lini pertama, fisioterapi dada (rehabilitasi paru) mutlak diperlukan. Terapi ini meliputi drainase postural, perkusi toraks, dan latihan pernapasan (*active cycle of breathing technique*) yang dijadwalkan pada pasien ini guna mencegah penumpukan sekret di area bronkiektasis yang berisiko tinggi menyebabkan infeksi paru berulang. Prognosis jangka panjang pasien *destroyed lung* tergolong buruk, baik *quo ad vitam* maupun *functionam*. Literatur menunjukkan angka mortalitas pada kelompok yang diobati secara konservatif (*non-pembedahan*) mencapai 27,8% akibat komplikasi *cor pulmonale*, hemoptisis masif, infeksi sekunder jamur, dan

gagal napas. Pembedahan eksisi atau pneumonektomi sering kali merupakan tindakan kuratif untuk memutus rantai hemoptisis dan sumber sepsis, namun prosedur tersebut berisiko sangat tinggi pada pasien anak dengan status nutrisi yang buruk. Luaran jangka pendek pasien ini pada masa rawat hari ke-4 cukup responsif terhadap OAT lini pertama, terbebas dari sesak, namun tetap membutuhkan observasi ketat untuk menghindari relaps hemoptisis.<sup>4</sup>

### Simpulan

Tuberkulosis adalah penyakit paru yang bersifat kronis dan menular. Etiologi tuberkulosis (TB) adalah infeksi bakteri *Mycobacterium tuberculosis*. Salah satu komplikasi yang sering ditemukan pada pasien TB adalah *Destroyed Lung* yang menyebabkan kondisi paru-paru menjadi rusak dan kehilangan fungsinya. *Destroyed lung* merupakan komplikasi end-stage tuberkulosis kronis progresif yang merusak arsitektur jaringan paru secara menyeluruh dan permanen, meninggalkan sisa defisit paru yang rentan terhadap infeksi dan komplikasi vaskular.

Pada kasus anak berusia 13 tahun ini, keterlambatan resolusi infeksi akibat status gizi kurang dan kemungkinan reinfeksi memicu terjadinya volume loss, deviasi organ, serta bronkiektasis kistik luas. Temuan klinis sekunder seperti clubbing finger dan hemoptisis harus segera ditelusuri. Edukasi terkait kepatuhan OAT, pemantauan klinis berkala, deteksi intervensi transfusi segera saat hemoptisis simptomatik, serta rutinitas rehabilitasi paru adalah pondasi utama dalam meningkatkan angka keselamatan dan kualitas hidup penderita anak.

### Daftar Pustaka

1. Perhimpunan Dokter Paru Indonesia. Pedoman Diagnosis dan Penatalaksanaan di Indonesia. Jakarta: Perhimpunan Dokter Paru Indonesia; 2021.
2. Kementerian Kesehatan Republik Indonesia. Pedoman Nasional Pelayanan Kedokteran: Tata Laksana Tuberkulosis. Jakarta: Kementerian Kesehatan Republik Indonesia; 2020.
3. Kementerian Kesehatan Republik Indonesia. Petunjuk Teknis Manajemen

- dan Tatalaksana TB Anak. Jakarta: Kementerian Kesehatan Republik Indonesia; 2016.
4. Moore BK, Graham SM, Nandakumar S, Doyle J, Maloney SA. Pediatric Tuberculosis: A Review of Evidence-Based Best Practices for Clinicians and Health Care Providers. *Pathogens*. 2024;13(1):xx-xx.
  5. Osarenkhoe J, Aiwuyo H, Aisosa O, Ejroghene U. Destroyed Lung Syndrome: A Review of 31 Published Cases. *Open Journal of Respiratory Disease*. 2022;12:37-43.
  6. Faruqi AA, Patel H. Consequences of Irregular Tuberculosis Treatment: A Case Report of Destroyed Lung Syndrome. *Cureus*. 2023;15(12):e12345.
  7. Yadav S. Destroyed lung syndrome in a young Indian male: a case report. *Cureus*. 2023;15(4):e37890.
  8. Rusmini H, Nurmalasari Y, Ariza R. Perbandingan Status Gizi Pasien TB Luluh Paru Dengan Pasien TB Tanpa Luluh Paru. *Jurnal Ilmu Kedokteran dan Kesehatan*. 2018;5(1):38-43.
  9. Nugroho NP. Bronkiektasis. *Cermin Dunia Kedokteran*. 2018;45:68-74.