

# Hipertrofi Tonsil Bilateral Derajat T4-T4 Pada Dewasa Dengan Gangguan Resonansi Suara Sejak Lahir Dan Rinitis Alergi Intermiten Sedang-Berat: Laporan Kasus

Vania Christy M. Panjaitan<sup>1</sup>, Mukhlis Imanto<sup>2</sup>

<sup>1</sup>Program Studi Pendidikan Dokter, Fakultas Kedokteran, Universitas Lampung

<sup>2</sup>Bagian Ilmu Penyakit Telinga Hidung Tenggorok Bedah Kepala Leher (THT-KL), Fakultas Kedokteran, Universitas Lampung

## Abstrak

Hipertrofi tonsil merupakan pembesaran jaringan tonsil yang dapat terjadi akibat infeksi berulang, inflamasi kronis, maupun proses alergi. Kondisi ini dapat menyebabkan gangguan jalan nafas atas, gangguan menelan, gangguan tidur, hingga perubahan resonansi suara. Rinitis alergi merupakan penyakit inflamasi mukosa hidung yang dimediasi oleh imunoglobulin E (IgE) setelah paparan alergen. Dilaporkan kasus seorang perempuan berusia 28 tahun yang datang ke Poli THT-KL RSUD Dr. H. Abdul Moeloek dengan keluhan suara bindeng sejak lahir disertai hidung tersumbat bergantian, rinore jernih, bersin berulang, serta sesak nafas ringan terutama saat tidur yang dipicu oleh debu, bulu kucing, dan udara dingin. Pemeriksaan fisik menunjukkan tonsil T4-T4 tanpa tanda infeksi aktif. Pemeriksaan rinoskopi anterior menunjukkan sekret serosa dan mukosa septum livid, sedangkan endoskopi hidung menunjukkan kavum nasi lapang dengan sekret positif. Pemeriksaan laboratorium menunjukkan peningkatan eosinofil 4,2% (nilai rujukan: 2%-4%). Berdasarkan anamnesis, pemeriksaan fisik, endoskopi, dan pemeriksaan penunjang, pasien didiagnosis hipertrofi tonsil bilateral tanpa infeksi aktif disertai rinitis alergi intermiten sedang-berat. Tatalaksana yang diberikan berupa loratadine sebagai antihistamin generasi kedua, fluticasone furoate nasal spray sebagai kortikosteroid intranasal, edukasi penghindaran alergen, serta perbaikan kebersihan lingkungan. Mengingat ditemukan hipertrofi tonsil derajat berat yang menyebabkan gangguan resonansi suara dan berpotensi menimbulkan obstruksi jalan nafas atas, pasien direncanakan menjalani tonsilektomi sebagai terapi definitif, namun hingga laporan ini disusun belum dilakukan evaluasi lanjutan maupun evaluasi pascaoperasi. Prognosis pasien dinilai baik dengan pengobatan yang adekuat dan kontrol faktor pencetus.

**Kata kunci:** Hipertrofi tonsil, rinitis alergi, tonsilektomi.

## Bilateral Tonsillar Hypertrophy Grade T4-T4 in an Adult with Lifelong Voice Resonance Disorder and Moderate-Severe Intermittent Allergic Rhinitis: A Case Report

### Abstract

Tonsillar hypertrophy is an enlargement of the tonsillar tissue that may result from recurrent infections, chronic inflammation, or allergic processes. This condition can lead to upper airway obstruction, dysphagia, sleep disturbances, and alterations in voice resonance. Allergic rhinitis is an inflammatory disorder of the nasal mucosa mediated by immunoglobulin E (IgE) following exposure to allergens. We report the case of a 28-year-old woman who presented to the Otorhinolaryngology Clinic of Dr. H. Abdul Moeloek Regional General Hospital with a lifelong complaint of a nasal voice, accompanied by alternating nasal obstruction, clear rhinorrhea, recurrent sneezing, and mild dyspnea during sleep triggered by dust, cat dander, and cold air. Physical examination revealed grade T4-T4 tonsillar hypertrophy without signs of active infection. Anterior rhinoscopy demonstrated serous nasal discharge and a livid nasal septal mucosa, while nasal endoscopy showed patent nasal cavities with positive secretions. Laboratory findings revealed elevated eosinophil count 4,2% (normal : 2%-4%). Based on the patient's history, physical examination, endoscopic findings, and supporting investigations, a diagnosis of bilateral tonsillar hypertrophy without active infection associated with moderate-severe intermittent allergic rhinitis was established. Management consisted of loratadine as a second-generation antihistamine, fluticasone furoate nasal spray as an intranasal corticosteroid, allergen avoidance education, and environmental control measures. Considering the presence of severe tonsillar hypertrophy causing impaired voice resonance and potential upper airway obstruction, tonsillectomy was planned as definitive treatment; however, no follow-up or postoperative evaluation had been performed at the time this report was written. The patient's prognosis was considered favorable with appropriate therapy and adequate control of triggering factors.

**Keywords:** Allergic rhinitis, tonsillar hypertrophy, tonsillectomy.

Korespondensi: Vania Christy M. Panjaitan, alamat Jl. Bunga Terompet No. 105, Kota Medan, HP 081361934268, e-mail vaniachristy@gmail.com

## Pendahuluan

Hipertrofi tonsil merupakan pembesaran jaringan tonsil akibat hiperplasia jaringan limfoid yang dapat dipicu oleh infeksi berulang, inflamasi kronis, maupun proses alergi. Tonsil merupakan bagian dari cincin Waldeyer yang berperan sebagai pertahanan imun pertama terhadap antigen yang masuk melalui saluran nafas dan saluran cerna. Hipertrofi tonsil dapat menyebabkan gangguan menelan, gangguan tidur, obstruksi jalan nafas atas, serta perubahan resonansi suara<sup>1,2</sup>.

Meskipun hipertrofi tonsil lebih sering dijumpai pada anak-anak, kondisi ini tetap memberikan beban kesehatan yang bermakna pada populasi dewasa. Secara global, tonsilitis menyumbang sekitar 0,4% dari seluruh kunjungan rawat jalan di Amerika Serikat, dan pada populasi dewasa, tonsilitis rekuren dianggap sebagai masalah kesehatan yang signifikan sekaligus beban finansial akibat tingginya frekuensi kejadian, kehilangan waktu kerja, dan penggunaan antibiotik yang tidak rasional. Di Indonesia, data dari RSUP Prof. Dr. R. D. Kandou Manado periode 2022–2024 menunjukkan bahwa kelompok usia dewasa mendominasi kasus tonsilitis kronik, yakni sebesar 52,6% dari seluruh kasus, dan temuan serupa dilaporkan dari RSUD Waled Cirebon periode 2022–2023, dimana pasien tonsilektomi terbanyak berasal dari kelompok usia dewasa (18–59 tahun) sebesar 41,0%, dengan ukuran pembesaran tonsil yang paling sering dijumpai adalah T3-T3. Data ini mengindikasikan bahwa hipertrofi tonsil pada dewasa bukan kondisi yang jarang, dan perlu mendapat perhatian klinis yang memadai di fasilitas pelayanan THT-KL Indonesia<sup>3–6</sup>.

Rinitis alergi adalah inflamasi mukosa hidung yang dimediasi oleh imunoglobulin E (IgE) setelah paparan alergen. Manifestasi klinis yang sering ditemukan meliputi bersin berulang, rinore, hidung tersumbat, dan rasa gatal pada hidung. Rinitis alergi sering berkaitan dengan hipertrofi jaringan limfoid saluran nafas atas akibat proses inflamasi kronik<sup>7,8</sup>.

Hubungan patofisiologis antara rinitis alergi dan hipertrofi tonsil dijelaskan melalui jalur imun tipe 2 yang melibatkan komponen *innate* maupun *adaptive immunity*. Patologi inti rinitis alergi berpusat pada respons inflamasi tipe 2 yang melibatkan dua jalur utama, yaitu jalur *innate*, di mana sel epitel mukosa hidung

berperan sebagai sentinel yang melepaskan alarmin seperti TSLP dan IL-33 sehingga mengaktifkan sel limfoid *innate* tipe 2 (ILC2); serta jalur *adaptive*, yang berpusat pada limfosit Th2 yang mensekresi sitokin kunci IL-4, IL-5, dan IL-13, yang selanjutnya menyebabkan produksi IgE, infiltrasi eosinofil, dan hiperplasia sel goblet. Sitokin-sitokin tersebut tidak hanya berdampak lokal pada mukosa hidung, tetapi juga menyebar ke jaringan limfoid cincin Waldeyer. IL-4 dan IL-13 yang dilepaskan oleh sel Th2 yang teraktivasi berinteraksi dengan sel B untuk memproduksi IgE spesifik alergen, yang kemudian berikatan dengan reseptor FcεR pada sel mast, memicu degranulasi dan pelepasan mediator inflamasi. Pada tingkat jaringan tonsil, sel ILC2 terbukti terakumulasi secara signifikan pada jaringan adenoid pasien dengan hipertrofi adenoid disertai rinitis alergi, dengan peningkatan ekspresi IL-33 dan ST2 yang mendukung aktivasi jalur sinyal IL-33/ST2/ILC2; dan secara korelasional, kadar ILC2 berkorelasi positif dengan kadar IgE serum, IL-4, IL-33, TSLP, serta kadar IL-4, IL-33, TSLP, dan IL-25 pada jaringan<sup>9–11</sup>.

Proses inflamasi tipe 2 yang berlangsung kronik ini mendorong stimulasi antigenik yang berkesinambungan pada cincin Waldeyer, mengakibatkan ekspansi germinal center, hiperplasia limfoid, dan pembesaran parenkim tonsil. Sel Th2 dan sitokin-sitokinya meningkatkan permeabilitas sawar epitel, sekresi mukus, dan infiltrasi eosinofil ke mukosa, sementara infiltrasi sel T, basofil, dan eosinofil pada fase lambat respons alergi turut memperkuat lingkungan inflamasi kronis di saluran nafas atas<sup>12</sup>.

## Kasus

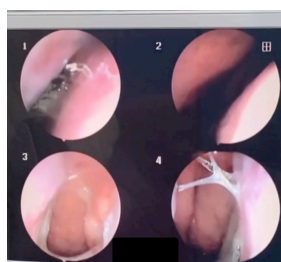Pasien perempuan, usia 28 tahun 9 bulan, datang ke Poli THT-KL RSUD Dr. H. Abdul Moeloek pada tanggal 4 November 2025 dengan keluhan utama suara bindeng ketika berbicara sejak lahir. Keluhan utama tidak dipengaruhi oleh faktor yang memperberat maupun memperingan. Keluhan tambahan berupa hidung tersumbat bergantian, sekret hidung jernih, serta bersin-bersin yang muncul terutama saat terpapar debu, bulu kucing, dan udara dingin. Pasien menyangkal adanya nyeri saat berbicara maupun menelan, gangguan menelan, batuk, demam, dan penurunan berat

badan. Pasien juga mengeluhkan sesak nafas terutama saat tidur.

Pasien tidak memiliki riwayat penyakit kronis seperti asma, hipertensi, diabetes melitus, maupun penyakit jantung. Pasien memiliki riwayat alergi terhadap debu, bulu kucing dan udara dingin. Tidak terdapat riwayat keluhan serupa maupun alergi dalam keluarga. Pasien tidak memiliki riwayat pengobatan khusus terkait keluhan suara bindeng. Pasien hanya mengonsumsi obat Procold ketika mengalami hidung tersumbat dan meler, dengan perbaikan gejala setelah mengonsumsi obat tersebut, namun tetap kambuh kembali. Riwayat merokok disangkal. Pasien sebelumnya bekerja di lingkungan kantor berpendingin udara selama sekitar 9 jam per hari selama 9 bulan. Setelah menikah pasien tidak lagi bekerja. Pasien mulai memelihara kucing sejak tiga bulan terakhir dan hewan peliharaan tersebut sering berada di dalam kamar serta sesekali tidur di tempat tidur pasien.

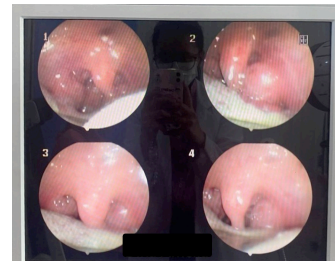
Pada pemeriksaan fisik didapatkan keadaan umum tampak sakit ringan dengan kesadaran compos mentis. Berat badan pasien 63 kg dan tinggi badan 168 cm. Tanda vital menunjukkan tekanan darah 106/70 mmHg, frekuensi nadi 98 kali per menit, frekuensi nafas 20 kali per menit, suhu tubuh 36,5°C, dan saturasi oksigen 98% udara ruangan. Pemeriksaan kepala, thoraks, abdomen, dan ekstremitas dalam batas normal. Konjungtiva tidak anemis, sklera tidak ikterik, serta tidak ditemukan pembesaran kelenjar getah bening.

Pemeriksaan THT menunjukkan kedua daun telinga, liang telinga, dan membran timpani dalam batas normal. Pada pemeriksaan hidung luar tidak ditemukan kelainan. Rinoskopi anterior menunjukkan mukosa septum livid, sekret serosa positif, tanpa deviasi septum, tanpa edema mukosa, serta tidak ditemukan hipertrofi konka. Endoskopi hidung menunjukkan kavum nasi dekstra dan sinistra lapang dengan sekret positif.



**Gambar 1.** Endoskopi Hidung

Pemeriksaan cavum oris dalam batas normal. Pemeriksaan faring menunjukkan mukosa tidak hiperemis, tidak ditemukan sekret maupun granula, serta tonsil T4-T4 tanpa hiperemis, tanpa detritus, tanpa eksudat, dan kripta tidak melebar. Endoskopi faring menunjukkan pembesaran tonsil bilateral tanpa tanda infeksi aktif.



**Gambar 2.** Endoskopi Faring

Pemeriksaan laboratorium menunjukkan kadar hemoglobin 12,0 g/dL, leukosit 6,2 ribu/ $\mu$ L, trombosit 364 ribu/ $\mu$ L, dan LED 25 mm/jam. Pada hitung jenis didapatkan peningkatan eosinofil sebesar 4,2% (nilai rujukan : 2%-4%). Pemeriksaan kimia klinik menunjukkan hasil dalam batas normal. Foto toraks menunjukkan corakan bronkovaskular normal, CTR kurang dari 0,5, serta kesan pulmo dan jantung dalam batas normal.

Berdasarkan hasil anamnesis, pemeriksaan fisik, endoskopi, dan pemeriksaan penunjang, pasien didiagnosis dengan hipertrofi tonsil bilateral tanpa infeksi aktif disertai rinitis alergi intermiten sedang-berat. Diagnosis banding yang dipertimbangkan adalah tonsilitis kronik dan adenotonsillar hipertrofi.

Pasien mendapat terapi medikamentosa berupa loratadine 10 mg satu kali sehari sebagai antihistamin generasi kedua yang bekerja menghambat reseptor histamin H1 sehingga mengurangi gejala alergi, serta fluticasone furoate nasal spray 27,5 mcg/dosis sebanyak dua kali sehari masing-masing dua semprotan sebagai kortikosteroid intranasal untuk menekan proses inflamasi alergi. Selain itu pasien diberikan edukasi mengenai penyakit yang diderita, pentingnya menghindari faktor pencetus seperti debu, bulu kucing, dan udara dingin, serta menjaga kebersihan lingkungan rumah. Mengingat ditemukan hipertrofi tonsil bilateral derajat T4-T4 yang menyebabkan gangguan resonansi suara, pasien direncanakan menjalani tonsilektomi sebagai terapi definitif,

namun hingga laporan ini disusun belum dilakukan evaluasi lanjutan maupun evaluasi pascaoperasi. Prognosis pasien dinilai *quo ad vitam bonam*, sedangkan *quo ad functionam* dan *quo ad sanationam dubia ad bonam*.

Laporan kasus ini telah mendapatkan persetujuan pasien (*informed consent*) untuk publikasi laporan kasus ini, termasuk penggunaan data klinis dan hasil pemeriksaan. Identitas pasien telah dianonimkan sesuai dengan prinsip kerahasiaan data medis.

## Pembahasan

Hipertrofi tonsil merupakan pembesaran jaringan tonsil palatina akibat hiperplasia jaringan limfoid yang dapat dipicu oleh infeksi berulang, inflamasi kronik, maupun proses alergi. Tonsil palatina merupakan bagian dari cincin Waldeyer yang terdiri atas tonsil palatina, tonsil faringeal (adenoid), tonsil lingual, dan jaringan limfoid di sekitar tuba Eustachius. Struktur ini berfungsi sebagai garis pertahanan pertama terhadap antigen yang masuk melalui saluran nafas dan saluran cerna. Paparan antigen yang berlangsung terus-menerus akan menyebabkan proliferasi limfosit dan pembesaran folikel limfoid sehingga terjadi hipertrofi tonsil<sup>1,2</sup>.

Secara fisiologis, tonsil berperan dalam sistem imun mukosa melalui aktivasi limfosit B dan limfosit T. Pada kondisi inflamasi kronik, terjadi peningkatan ekspresi sitokin proinflamasi seperti interleukin (IL)-1 $\beta$ , IL-6, TNF- $\alpha$ , dan *transforming growth factor*- $\beta$  (TGF- $\beta$ ) yang menyebabkan proliferasi jaringan limfoid. Pada individu dengan riwayat alergi, aktivasi respons imun tipe Th2 menyebabkan peningkatan produksi IL-4, IL-5, dan IL-13 yang merangsang sintesis imunoglobulin E (IgE), aktivasi eosinofil, dan pelepasan mediator inflamasi sehingga memperberat proses hipertrofi jaringan limfoid saluran nafas atas<sup>2</sup>.

Rinitis alergi merupakan penyakit inflamasi mukosa hidung yang dimediasi oleh IgE setelah paparan alergen. Menurut pedoman *Allergic Rhinitis and its Impact on Asthma* (ARIA), gejala utama rinitis alergi meliputi bersin berulang, rinore jernih, hidung tersumbat, dan rasa gatal pada hidung. Reaksi alergi terjadi ketika alergen berikatan dengan IgE yang telah menempel pada permukaan sel mast sehingga memicu degranulasi dan pelepasan histamin, leukotrien, prostaglandin, serta berbagai

mediator inflamasi lainnya. Mediator tersebut menyebabkan vasodilatasi, peningkatan permeabilitas vaskular, hipersekresi mukus, dan edema mukosa hidung yang menimbulkan gejala klinis khas rinitis alergi<sup>7,8</sup>.

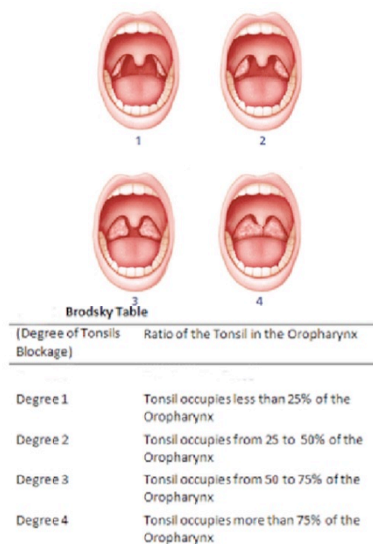
Pada kasus ini pasien datang dengan keluhan utama berupa suara bindeng sejak lahir yang disertai hidung tersumbat bergantian, rinore jernih, dan bersin berulang terutama saat terpapar debu, bulu kucing, dan udara dingin. Riwayat alergi terhadap debu, bulu kucing, dan udara dingin serta adanya paparan alergen yang terus berlangsung akibat kebiasaan memelihara kucing mendukung adanya proses alergi kronik pada saluran nafas atas. Gejala yang dialami pasien sesuai dengan manifestasi klinis rinitis alergi sebagaimana dijelaskan dalam pedoman ARIA<sup>7,8</sup>.

Keluhan suara bindeng pada pasien dapat dijelaskan melalui gangguan sistem resonansi suara. Meskipun suara dihasilkan oleh vibrasi pita suara di laring, kualitas suara sangat dipengaruhi oleh rongga resonansi yang terdiri atas rongga hidung, nasofaring, orofaring, dan rongga mulut. Resonansi suara dikendalikan oleh mekanisme velofaring yang melibatkan koordinasi beberapa otot palatum mole dan faring, terutama m. levator veli palatini, m. tensor veli palatini, m. palatoglossus, m. palatopharyngeus, dan m. musculus uvulae. Otot-otot tersebut bekerja bersama dengan m. constrictor pharyngis superior untuk membentuk sfingter velofaring yang mengatur distribusi aliran udara antara rongga oral dan rongga nasal selama fonasi<sup>13</sup>.

Pada keadaan normal, mekanisme velofaring memungkinkan terciptanya resonansi suara yang seimbang. Namun, adanya pembesaran tonsil yang signifikan dapat menyebabkan penyempitan ruang orofaring dan mengubah konfigurasi saluran vokal supraglotik. Hipertrofi tonsil derajat tinggi menyebabkan perubahan volume rongga resonansi sehingga menghasilkan suara hiponasal (*hyponasal speech*) yang secara klinis terdengar sebagai suara bindeng. Perlu dikaji secara kritis bahwa keluhan suara bindeng pada pasien telah dirasakan sejak lahir, sementara hipertrofi tonsil palatina pada umumnya berkembang secara progresif seiring pertumbuhan jaringan limfoid pada masa kanak-kanak dan bukan merupakan kondisi kongenital. Oleh karena itu, beberapa

kemungkinan penyebab lain perlu dipertimbangkan sebagai faktor yang mendasari keluhan sejak dini, antara lain hipertrofi adenoid, insufisiensi velofaring kongenital, maupun kelainan struktural lain pada rongga nasofaring dan orofaring. Hipertrofi adenoid khususnya lebih relevan sebagai penyebab suara bindeng sejak usia dini karena jaringan adenoid mencapai ukuran maksimal pada usia yang lebih awal dibandingkan tonsil palatina. Pada kasus ini, evaluasi adenoid belum dilakukan secara definitif sehingga kontribusinya terhadap keluhan tidak dapat dikesampingkan. Meskipun demikian, ditemukannya tonsil T4-T4 yang hampir menutupi lumen orofaring tetap dapat berkontribusi terhadap menetapnya keluhan suara bindeng hingga usia dewasa melalui mekanisme penyempitan ruang orofaring dan perubahan volume rongga resonansi<sup>13,14</sup>.

Pemeriksaan fisik menunjukkan tonsil T4-T4 menurut klasifikasi Brodsky tanpa hiperemis, tanpa eksudat, tanpa detritus, dan tanpa pelebaran kripta. Temuan tersebut mendukung diagnosis hipertrofi tonsil bilateral tanpa infeksi aktif. Tidak ditemukannya nyeri tenggorok, disfagia, demam, maupun tanda inflamasi akut menunjukkan bahwa kondisi pasien tidak mengarah pada tonsilitis akut. Selain itu, tidak ditemukan karakteristik tonsilitis kronik seperti detritus, kripta melebar, ataupun halitosis<sup>1,2</sup>.

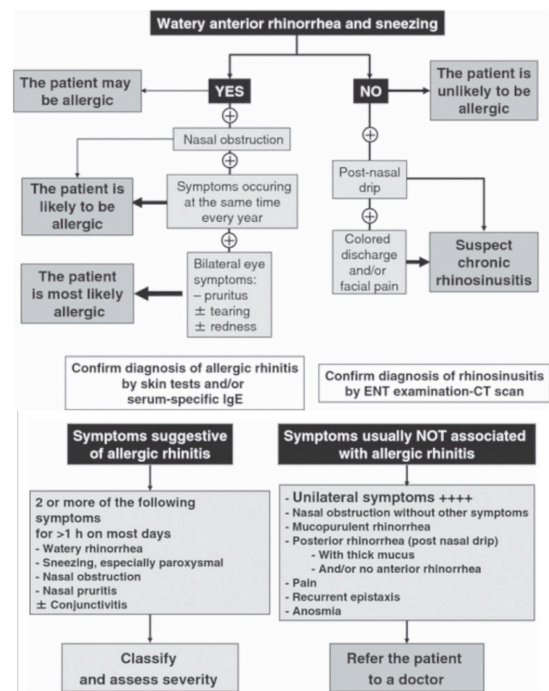


Gambar 3. Brodsky Scale<sup>1</sup>

Pemeriksaan rinoskopi anterior menunjukkan mukosa septum livid dan sekret serosa bilateral. Endoskopi hidung

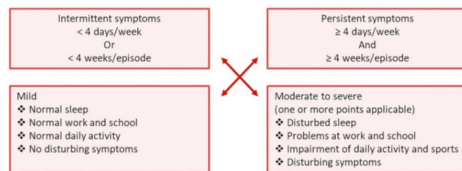
memperlihatkan cavum nasi lapang dengan sekret positif. Temuan ini konsisten dengan gambaran rinitis alergi. Pemeriksaan laboratorium menunjukkan eosinofil sebesar 4,2% (nilai rujukan : 2%-4%), sehingga dapat diinterpretasikan sebagai eosinofilia ringan. Temuan ini relevan sebagai data pendukung adanya respons imun tipe alergi apabila diinterpretasikan secara kontekstual bersama dengan gejala klinis yang khas dan riwayat pajanan alergen yang konsisten, sebagaimana direkomendasikan pedoman ARIA dalam pendekatan diagnosis rinitis alergi<sup>7,8</sup>.

Perlu diakui bahwa penegakan diagnosis pada kasus ini belum dilengkapi *skin prick test* (SPT) maupun pemeriksaan IgE spesifik serum yang direkomendasikan pedoman ARIA untuk konfirmasi objektif dan identifikasi alergen penyebab. Meskipun demikian, keterkaitan gejala dengan pajanan debu, bulu kucing, dan udara dingin yang konsisten secara anamnestik serta temuan pemeriksaan fisik yang sesuai tetap memungkinkan penegakan diagnosis secara klinis. Untuk tindak lanjut, SPT atau pemeriksaan IgE spesifik tetap dianjurkan guna mengonfirmasi sensitivitas alergen dan sebagai dasar pertimbangan imunoterapi apabila gejala tidak terkontrol dengan terapi yang telah diberikan<sup>7,8</sup>.



Gambar 4. Alur Diagnosis Rinitis Alergi<sup>7</sup>

Berdasarkan klasifikasi ARIA, pasien termasuk dalam kategori rinitis alergi intermiten sedang-berat karena gejala muncul pada waktu tertentu saat terpapar alergen dan terdapat menyebabkan gangguan tidur, gangguan aktivitas sehari-hari, maupun penurunan produktivitas yang bermakna. Klasifikasi ini penting karena menentukan pilihan terapi yang akan diberikan<sup>7,8</sup>.



Gambar 5. Klasifikasi Rinitis<sup>7</sup>

Diagnosis banding pada kasus ini adalah tonsilitis kronik dan adenotonsillar hipertrofi. Tonsilitis kronik umumnya ditandai oleh nyeri tenggorok berulang, kripta tonsil melebar, detritus, halitosis, dan tanda inflamasi kronik lainnya yang tidak ditemukan pada pasien, sehingga diagnosis ini dapat disingkirkan. Adapun adenotonsillar hipertrofi sebagai diagnosis banding belum dapat disingkirkan secara optimal pada kasus ini. Penilaian ukuran adenoid memerlukan pemeriksaan nasofaring secara khusus, seperti nasofaringoskopi fleksibel atau foto polos nasofaring lateral, yang keduanya tidak dilakukan pada kasus ini. Endoskopi hidung yang telah dilakukan hanya memungkinkan visualisasi cavum nasi dan tidak dapat menilai derajat hipertrofi adenoid secara adekuat. Mengingat bahwa hipertrofi adenoid merupakan salah satu penyebab relevan suara bindeng sejak usia dini dan keluhan hidung tersumbat kronik, evaluasi nasofaring lanjutan sangat dianjurkan untuk menilai kontribusi adenoid secara objektif, sekaligus menentukan apakah tindakan adenoidektomi perlu dipertimbangkan bersamaan dengan tonsilektomi yang telah direncanakan<sup>1,2</sup>.

Penatalaksanaan pasien terdiri atas terapi farmakologis dan non farmakologis. Pasien diberikan loratadine 10 mg sekali sehari sebagai antihistamin generasi kedua yang bekerja menghambat reseptor histamin H1 sehingga mengurangi gejala bersin, rinore, dan hidung tersumbat. Loratadine dipilih karena memiliki efek sedasi yang minimal dibandingkan antihistamin generasi pertama<sup>7</sup>.

Selain itu diberikan fluticasone furoate nasal spray 27,5 mcg/dosis sebanyak dua kali sehari masing-masing dua semprotan. Kortikosteroid intranasal merupakan terapi pilihan utama pada rinitis alergi karena efektif menekan inflamasi mukosa hidung melalui penghambatan ekspresi sitokin inflamasi dan penurunan infiltrasi eosinofil. Berbagai penelitian menunjukkan bahwa fluticasone efektif memperbaiki gejala hidung tersumbat, rinore, bersin, serta meningkatkan kualitas hidup pasien dengan rinitis alergi<sup>7,8</sup>.

Terapi non farmakologis yang diberikan berupa edukasi mengenai penghindaran alergen, termasuk mengurangi pajanan debu rumah, membersihkan lingkungan secara rutin, membatasi kontak dengan bulu kucing, serta menghindari udara dingin yang memicu gejala. Pengendalian faktor pencetus merupakan komponen penting dalam tatalaksana rinitis alergi karena dapat mengurangi frekuensi kekambuhan dan kebutuhan terapi jangka panjang<sup>7,8</sup>.

Indikasi tonsilektomi yang diakui mencakup empat kelompok utama, yaitu infeksi berulang, obstruksi jalan nafas atas akibat hipertrofi tonsil seperti apnea tidur atau gangguan menelan, penyakit fokal, serta kecurigaan proses neoplastik. Pada pasien ini, hipertrofi tonsil T4-T4 yang hampir menutupi lumen orofaring disertai keluhan sesak nafas saat tidur menunjukkan adanya obstruksi jalan nafas atas yang bermakna sebagai indikasi klinis tonsilektomi. Selain itu, tonsil yang mengalami hipertrofi terbukti menyebabkan perubahan resonansi dan kualitas suara akibat hambatan pada rongga nasofaring, yang dapat membaik secara objektif pasca tonsilektomi. Menurut pedoman *American Academy of Otolaryngology – Head and Neck Surgery* (AAO-HNS) merekomendasikan polisomnografi untuk mengonfirmasi OSA sebelum tonsilektomi dilakukan, namun pada kasus ini belum dilakukan. Oleh karena itu, evaluasi polisomnografi tetap dianjurkan sebelum tindakan operatif guna mengonfirmasi derajat obstruksi secara objektif dan mempersiapkan tatalaksana perioperatif yang optimal<sup>15,16</sup>.

Suara hiponasal secara klinis memang diakui berkaitan dengan hipertrofi tonsil derajat IV, di mana tonsil yang sangat membesar menyebabkan perubahan kualitas resonansi rongga orofaring. Hal ini diperkuat oleh bukti

objektif dari studi kohort prospektif oleh Liu, et al. pada anak usia 5–12 tahun yang menjalani tonsilektomi dengan atau tanpa adenoidektomi, yang menunjukkan bahwa angka kejadian hiponasalitas menurun secara bermakna pasca tonsilektomi, dari 86,3% sebelum operasi menjadi 12,8% pada bulan pertama, 2,3% pada bulan ketiga, dan 2,8% pada bulan keenam pascaoperasi ( $p < 0,001$ ), dengan perbaikan yang bertahan pada evaluasi jangka panjang. Lebih lanjut, pengangkatan tonsil yang membesar terbukti mengurangi resistensi ruang supraglotik, mengubah bentuk faring, dan secara akustik memengaruhi frekuensi dasar bicara serta formant suara, dengan besar perubahan yang dipengaruhi oleh volume tonsil dan luas rongga faring pasien. Dengan demikian, gangguan resonansi suara berupa suara bindeng yang disebabkan oleh hipertrofi tonsil T4-T4 pada kasus ini memiliki dasar ilmiah yang cukup untuk dijadikan salah satu indikasi tonsilektomi, meskipun tetap harus dipertimbangkan bersama indikasi utama lainnya seperti obstruksi jalan nafas atas dan hasil polisomnografi<sup>17</sup>.

Prognosis pasien dinilai *quo ad vitam bonam* karena kondisi tidak mengancam jiwa dan tidak ditemukan komplikasi sistemik. Prognosis *quo ad functionam* dan *quo ad sanationam* dinilai *dubia ad bonam* karena keberhasilan terapi sangat bergantung pada kepatuhan pasien dalam menghindari alergen dan keberhasilan tindakan tonsilektomi yang direncanakan. Dengan terapi medikamentosa yang adekuat serta tindakan operatif yang tepat, perbaikan gejala hidung dan kualitas resonansi suara diharapkan dapat tercapai secara optimal<sup>16</sup>.

### Simpulan

Kasus ini menyajikan hipertrofi tonsil bilateral derajat T4-T4 disertai rinitis alergi intermiten sedang-berat pada pasien perempuan dewasa dengan keluhan gangguan resonansi suara sejak usia dini. Temuan ini menunjukkan bahwa hipertrofi tonsil pada populasi dewasa dapat bermanifestasi tidak hanya sebagai infeksi berulang, tetapi juga sebagai obstruksi jalan nafas atas dan gangguan akustik berupa hiponasalitas yang berdampak signifikan terhadap kualitas hidup. Rinitis alergi yang dimediasi jalur imun Th2 berperan sebagai faktor komorbid yang memperburuk proses

inflamasi kronik pada jaringan limfoid cincin Waldeyer.<sup>1,2,8</sup>.

Kasus ini menegaskan bahwa evaluasi komprehensif pada pasien dewasa dengan hipertrofi tonsil berat dan keluhan resonansi suara harus mencakup penilaian jaringan adenoid melalui nasofaringoskopi fleksibel atau foto polos nasofaring lateral, serta pemeriksaan polisomnografi untuk mengeksklusi *obstructive sleep apnea* sebelum tindakan tonsilektomi dilaksanakan. Tatalaksana optimal memerlukan pendekatan multimodal yang mengintegrasikan terapi farmakologis rinitis alergi dan intervensi bedah tonsilektomi sebagai terapi definitif, dengan konfirmasi diagnostik yang adekuat sebagai dasar pengambilan keputusan klinis<sup>2,13</sup>.

### Daftar Pustaka

1. Soepardi EA, Iskandar N, Bashiruddin J RR. Buku Ajar Ilmu Kesehatan Telinga Hidung Tenggorok Kepala dan Leher. 7th ed. Jakarta: Badan Penerbit Fakultas Kedokteran Universitas Indonesia, 2016;
2. Flint PW, Haughey BH, Lund VJ, et al. Cummings Otolaryngology: Head and Neck Surgery, Volumes 1-3. 2020;
3. Smith KL. Tonsillitis and Tonsilloliths: Diagnosis and Management. *Am Fam Physician* 2023;107(1):35–41.
4. Hussein HA, Alqannass AM, Mansour MH Al, Safhi AA. Evaluation of Serum 25(OH) Vitamin D as a Risk Factor in Adult Recurrent Tonsillitis. *Cureus* 2022;
5. Wuwung FR POPO et al. Kasus Tonsilitis Akut dan Tonsilitis Kronik di RSUP Prof. Dr. R. D. Kandou Manado Periode 2022–2024. *e-CliniC* 2024;
6. Wardoyo FA, Bakrie ER, Purnamasari F. KARAKTERISTIK PASIEN TONSILEKTOMI DI RSUD WALED CIREBON PERIODE TAHUN 2022 – 2023. *Ibnu Sina J Kedokt dan Kesehat - Fak Kedokt Univ Islam Sumatera Utara* 2025;24(1).
7. Bousquet JJ, Schünemann HJ, Togias A, et al. Next-generation ARIA care pathways for rhinitis and asthma: A model for multimorbid chronic diseases. *Clin. Transl. Allergy*. 2019;9(1).
8. Brożek JL, Bousquet J, Agache I, et al. Allergic Rhinitis and its Impact on Asthma (ARIA) guidelines—2016 revision. *J Allergy Clin Immunol* 2017;140(4).
9. Zhang X, Zhang Z, Peng Q, et al. The

- Immunogenetic Landscape of Allergic Rhinitis: from Cellular Effectors to Gene Regulation and Targeted Therapies. *Int J Biol Sci* 2026;22(3).
10. Nur Husna SM, Tan HTT, Md Shukri N, Mohd Ashari NS, Wong KK. Allergic Rhinitis: A Clinical and Pathophysiological Overview. *Front. Med.* 2022;9.
  11. Yang M, Sun L, Zhu D, Meng C, Sha J. Recent advances in understanding the effects of T lymphocytes on mucosal barrier function in allergic rhinitis. *Front. Immunol.* 2023;14.
  12. Hao Y, Hu TY, Zhao MZ, et al. The Role of Type 2 Innate Lymphoid Cells in Adenoid Hypertrophy with Allergic Rhinitis Among Children and Related Potential Therapeutic Targets. *J Inflamm Res* 2025;18.
  13. Kummer AW. Cleft Palate and Craniofacial Anomalies: Effects on Speech and Resonance. 4th ed. Boston: Cengage Learning, 2020;
  14. Abugar RM. Hubungan Hipertrofi Adenoid dan/atau Tonsil sebagai Faktor Terjadinya Maloklusi. 2022;
  15. Patel SD, Daher GS, Engle L, Zhu J, Slonimsky G. Adult tonsillectomy: An evaluation of indications and complications. *Am J Otolaryngol - Head Neck Med Surg* 2022;43(3).
  16. Mitchell RB, Archer SM, Ishman SL, et al. Clinical Practice Guideline: Tonsillectomy in Children (Update). *Otolaryngol - Head Neck Surg (United States)* 2019;160(1\_suppl).
  17. Araki N, Godo S, Hirano Y, Fukase R, Sakurai S, Kurakami K. Impact of Tonsillectomy and Associated Factors on Voice. *Pract Otorhinolaryngol (Basel)* 2025;118(4).