

# Pengaruh Pemberian Vitamin C Terhadap Jumlah Sel Piramidal Lapisan CA1 *Hippocampus* Tikus Putih (*Rattus norvegicus*) Jantan Galur *Sprague dawley* Yang Diinduksi Monosodium Glutamat (MSG)

Shinta Melia Desiana<sup>1</sup>, Susianti<sup>2</sup>, Anggraeni Janar Wulan<sup>3</sup>

<sup>1</sup>Fakultas Kedokteran, Universitas Lampung

<sup>2</sup>Bagian Ilmu Histolog, Fakultas Kedokteran, Universitas Lampung

<sup>3</sup>Bagian Ilmu Anatomi i, Fakultas Kedokteran, Universitas Lampung

## Abstrak

Konsumsi MSG yang berlebihan akan menyebabkan pengurangan jumlah sel piramidal lapisan CA1 *hippocampus*. Kadar glutamat yang toksik akan menimbulkan stimulasi berlebih pada reseptor glutamat sehingga terjadi pembentukan radikal bebas dan menyebabkan terjadinya kematian sel piramidal di lapisan CA1 *hippocampus*. Vitamin C sebagai antioksidan kuat diharapkan dapat melindungi *hippocampus* dari kerusakan oksidatif akibat konsumsi MSG. Tujuan dari penelitian ini adalah untuk mengetahui pengaruh pemberian vitamin C terhadap jumlah sel piramidal lapisan CA1 *hippocampus* tikus putih yang diinduksi MSG. Penelitian ini menggunakan *Post Test Only Control Group Design* dengan tikus yang berjumlah 30 ekor yang dibagi dalam 5 kelompok, yaitu kontrol negatif (diberikan akuades), kontrol positif (diberikan MSG 4 g/kgBB), perlakuan 1 (diberikan MSG 4 g/kgBB dan vitamin C 100 mg/kgBB), perlakuan 2 (diberikan MSG 4 g/kgBB dan vitamin C 200 mg/kgBB), dan perlakuan 3 (diberikan MSG 4 g/kgBB dan vitamin C 400 mg/kgBB) selama 21 hari. Penghitungan sel piramidal dilakukan dengan menggunakan aplikasi *ImageJ* pada 5 lapang pandang dalam 5 irisan. Hasil analisis pemberian vitamin C terhadap jumlah sel piramidal lapisan CA1 *hippocampus* menunjukkan bahwa terdapat perbedaan yang signifikan ( $p=0,00$ ). Terdapat pengaruh pemberian vitamin C terhadap jumlah sel piramidal lapisan CA1 *hippocampus* tikus putih jantan akibat diinduksi MSG.

**Kata kunci:** *hippocampus*, MSG, vitamin C

## The Effect of Vitamin C in Pyramidal Cell Count of CA1 Layer of The *Hippocampus* on Male Albino Rat (*Rattus norvegicus*) *Sprague Dawley* Strain Induced by Monosodium Glutamate (MSG)

### Abstract

Excessive consumption of MSG leads to decrease of the pyramidal cell of the CA1 layer of the *hippocampus*. Toxic level of glutamate causes overstimulation of glutamate receptor which leads to pyramidal cell death, thus results in decrease of pyramidal cell in CA1 layer of the *hippocampus*. Vitamin C as a strong antioxidant is expected to protect the oxidative damage in *hippocampus* caused by MSG induction. The aim of this research is to know the effect of vitamin C in pyramidal cell count of the CA1 layer of the *hippocampus* on male albino rat induced by MSG. This study is an experimental with Post Test Only Control Group contains of 30 rats divided into 5 groups which are, negative control (given aquadest), positive control (given MSG 4 g/kgBB), treatment 1 (given MSG 4 g/kgBB and vitamin C 100 mg/kgBB), treatment 2 (given MSG 4 g/kgBB and vitamin C 200 mg/kgBB) and treatment 3 (given MSG 4 g/kgBB and vitamin C 400 mg/kgBB) for 21 days. The measurement was done by using *imageJ* program in five microscopic field of five slices of the hippocampal CA1 layer. The analysis of vitamin C in pyramidal cell count of CA1 layer of *hippocampus* shows that there is significant difference ( $p=0,00$ ). Vitamin C alter the decrease of CA1 hippocampal pyramidal cell of male albino rat induced by MSG.

**Keywords:** *hippocampus*, MSG, vitamin C

Korespondensi: Shinta Melia Desiana, Alamat: Jl. Ir. Soemantri Brojonegoro, Gedong Meneng, Rajabasa, Kota Bandar Lampung, Lampung, HP: 085173355014, e-mail: shinta.melia98@gmail.com

### Pendahuluan

Pola konsumsi makan masyarakat telah berubah seiring dengan perkembangan

zaman. Masyarakat pada zaman sekarang cenderung lebih menyukai makanan cepat saji yang telah mengalami proses

pengemasan dan pengawetan. Sebagian besar dari makanan tersebut mengandung penyedap makanan untuk meningkatkan selera makan.<sup>1</sup> Monosodium Glutamat (MSG) merupakan salah satu senyawa yang sangat umum digunakan sebagai penyedap makanan. Penambahan MSG dalam makanan, terutama pada makanan olahan, akan memberikan aroma *umami* atau lezat, yang dapat memperkuat cita rasa makanan tersebut.<sup>2</sup>

Di samping kegunaannya sebagai penyedap rasa, banyak penelitian yang melaporkan bahwa MSG memiliki berbagai macam dampak buruk terhadap kesehatan. Menurut *United States Foods And Drugs Association* (FDA), sekitar 2% dari seluruh pengguna MSG dilaporkan mengalami masalah Kesehatan.<sup>3</sup> Selain itu, beberapa penelitian terhadap hewan coba telah membuktikan pengaruh pemberian MSG dalam kadar tinggi yang memiliki efek negatif seperti dapat menginduksi obesitas, diabetes, memiliki efek hepatotoksik, neurotoksik dan genotoksik. Jumlah orang yang dilaporkan mengalami dampak buruk konsumsi MSG ini semakin lama semakin meningkat seiring dengan bertambahnya jumlah peminat MSG setiap tahunnya, sehingga *World Health Organization* (WHO) menetapkan batas konsumsi harian MSG yakni 120 mg/kgBB/hari.<sup>4</sup>

Di otak, glutamat berfungsi sebagai neurotransmitter yang bersifat eksitatorik. Namun kadar glutamat yang terlalu tinggi akan menyebabkan eksitasi berlebih yang dapat menstimulasi produksi radikal bebas dan menyebabkan terjadinya kematian sel.<sup>5</sup> Sebagian besar reseptor glutamat tersebar pada sel penyusun jaringan yang ada di sistem saraf pusat (SSP) seperti amigdala, hipotalamus dan *hippocampus*. Hal tersebut menyebabkan *hippocampus* menjadi salah satu organ yang rentan akan terjadinya kematian sel akibat stimulasi glutamat yang berlebih. Kematian sel piramidal di *hippocampus* menyebabkan

terjadinya atrofi pada *hippocampus* dan akan berdampak menjadi gangguan fungsi memori serta kognitif.<sup>6,7,8</sup>

Lapisan CA1 merupakan jaringan yang memiliki sel piramidal matur dengan reseptor subunit NMDA terbanyak, dan memiliki imunoreaktivitas dari *Microtubule Associated Protein-2* (MAP-2) paling tinggi dari keseluruhan jaringan *hippocampus* proprium. Hal ini menyebabkan lapisan CA1 rentan terhadap stimulasi berlebih glutamat yang berdampak pada kematian sel piramidal.<sup>9</sup>

Beberapa penelitian uji hewan coba telah menunjukkan dampak penggunaan MSG berlebih terhadap *hippocampus*. Monno *et al.*<sup>10</sup> menyebutkan bahwa pemberian MSG 4 g/kgBB secara peroral selama 21 hari dapat meningkatkan kadar glutamat ekstraseluler *hippocampus* tikus putih sehingga dapat menyebabkan kerusakan oksidatif pada *hippocampus*. Un & Buyukuslu<sup>11</sup> menunjukkan bahwa pemberian MSG 4 g/kgBB secara peroral selama 21 hari akan menyebabkan penurunan fungsi pembelajaran pada tikus putih neonatus yang diturunkan secara maternal.

Moneim *et al.*<sup>12</sup> melaporkan bahwa pemberian MSG 1,66 g/kgBB secara peroral selama 30 hari menyebabkan gangguan fungsi kognitif pada tikus. Dayono *et al.*<sup>13</sup> menyatakan bahwa pemberian MSG 5 g/kgBB secara per oral selama 28 hari pada tikus wistar dapat menyebabkan penambahan jumlah sel piramidal yang terdegenerasi pada lapisan CA3 *hippocampus*.

Vitamin C merupakan salah satu vitamin yang larut dalam air. dan berfungsi sebagai pendonor elektron dalam berbagai macam reaksi yang terjadi di dalam tubuh kita.<sup>14</sup> Otak merupakan jaringan yang banyak mengandung asam lemak tak jenuh dan membutuhkan banyak oksigen, sehingga menyebabkan pembentukan radikal bebas berlebih. Antioksidan, dalam hal ini vitamin C, dapat melindungi berbagai macam organ

termasuk otak dari kerusakan akibat stres oksidatif sebagai penangkap radikal bebas.<sup>15</sup>

Beberapa penelitian telah membuktikan efek neuroprotektif dan neuroregeneratif vitamin C terhadap stres oksidatif di *hippocampus*. Bisong *et al.*<sup>16</sup> melaporkan bahwa pemberian vitamin C 200 mg/kgBB secara peroral selama 21 hari dapat meningkatkan fungsi memori dan kognitif tikus. Farombi & Onyema<sup>17</sup> menunjukkan bahwa pemberian vitamin C 200 mg/kgBB selama 10 hari dapat melindungi otak tikus putih dari kerusakan akibat stres oksidatif yang diinduksi MSG. Shah *et al.*<sup>18</sup> mengatakan bahwa pemberian vitamin C 250 mg/kg dalam waktu 4 hingga 12 jam dapat mengurangi kerusakan oksidatif pada lapisan CA1 *hippocampus* tikus putih postnatal yang diinduksi MSG.

Dari beberapa penelitian yang telah disebutkan, belum banyak penelitian yang mengungkapkan efek protektif vitamin C terhadap kerusakan *hippocampus* yang diakibatkan oleh MSG, yang diukur melalui penghitungan jumlah sel piramidal *hippocampus* sebagai penanda terjadinya atrofi. Oleh karena itu, peneliti tertarik untuk mengadakan penelitian mengenai pengaruh pemberian vitamin C terhadap jumlah sel piramidal lapisan CA1 *hippocampus* tikus putih (*Rattus norvegicus*) jantan galur *Sprague dawley* yang diinduksi Monosodium Glutamat (MSG).

## Metode

Penelitian ini merupakan eksperimental murni dengan desain penelitian *Post Test Only Control Group Design* menggunakan 30 ekor tikus putih (*Rattus norvegicus*) jantan galur *Sprague-Dawley* yang berasal dari *Animal Laboratory Service* Bogor yang berusia 8-12 minggu.

Alat-alat yang digunakan antara lain, sonde lambung, neraca analitik, alat-alat laboratorium dan mikroskop yang tersambung pada komputer dengan *software Olympus*. Sedangkan bahan yang digunakan

yaitu bubuk MSG berupa kristal putih yang mengandung 100% Monosodium glutamat yang terbungkus rapi dalam kantong plastik tertutup, vitamin C yang digunakan dengan sediaan tablet 50 dan 100 mg dengan merek dagang generik dari *Kimia Farma*, akuades, bahan untuk terminasi yaitu *ketamine* dan *xylazine* masing-masing 0,1 ml/tikus, dan bahan untuk pembuatan preparat histopatologis.

Tikus putih (*Rattus norvegicus*) jantan galur *Sprague dawley* yang berjumlah 30 ekor dibagi menjadi 5 kelompok. Tikus dinomori 1 hingga 30 menggunakan kode tertentu. Pemilihan sampel per kelompok menggunakan metode *Simple Random Sampling*. Sebelum dilakukan perlakuan, tikus di aklimatisasikan selama 7 hari.

Terdapat 5 kelompok yang terdiri dari 2 kelompok kontrol yaitu kelompok kontrol negatif (K-) yang hanya diberikan akuades, kelompok kontrol positif (K+) yang diberikan MSG 4 g/kgBB/hari, dan 3 kelompok perlakuan yang diberikan MSG 4 g/kgBB/hari dan vitamin C dengan dosis 100 mg/kgBB/hari (P1), 200 mg/kgBB/hari (P2), dan 400 mg/kgBB/hari (P3).

Tikus diterminasi di hari ke-22 dengan menggunakan *ketamine* dan *xylazine* masing-masing 0,1 ml/tikus, kemudian dilakukan dislokasi cervical. Setelah tikus mati, dilakukan dekapitasi, calvaria dibuka dan otak tikus diambil, kemudian dibuat preparat histologis otak utuh pada posterior bregma setebal 50 µm dan dibuat 5 irisan. Preparat histopatologis diwarnai dengan menggunakan metode pengecatan *Haematoxyllin-Eosin* (HE). Penghitungan sel piramidal lapisan CA1 *hippocampus* dilakukan dengan menggunakan aplikasi *ImageJ* dalam 5 lapang pandang pada 5 irisan (total 25 lapang pandang). Data berupa seluruh jumlah sel piramidal baik yang normal maupun yang rusak pada lapisan CA1 *hippocampus*, lalu dihitung rata-ratanya.

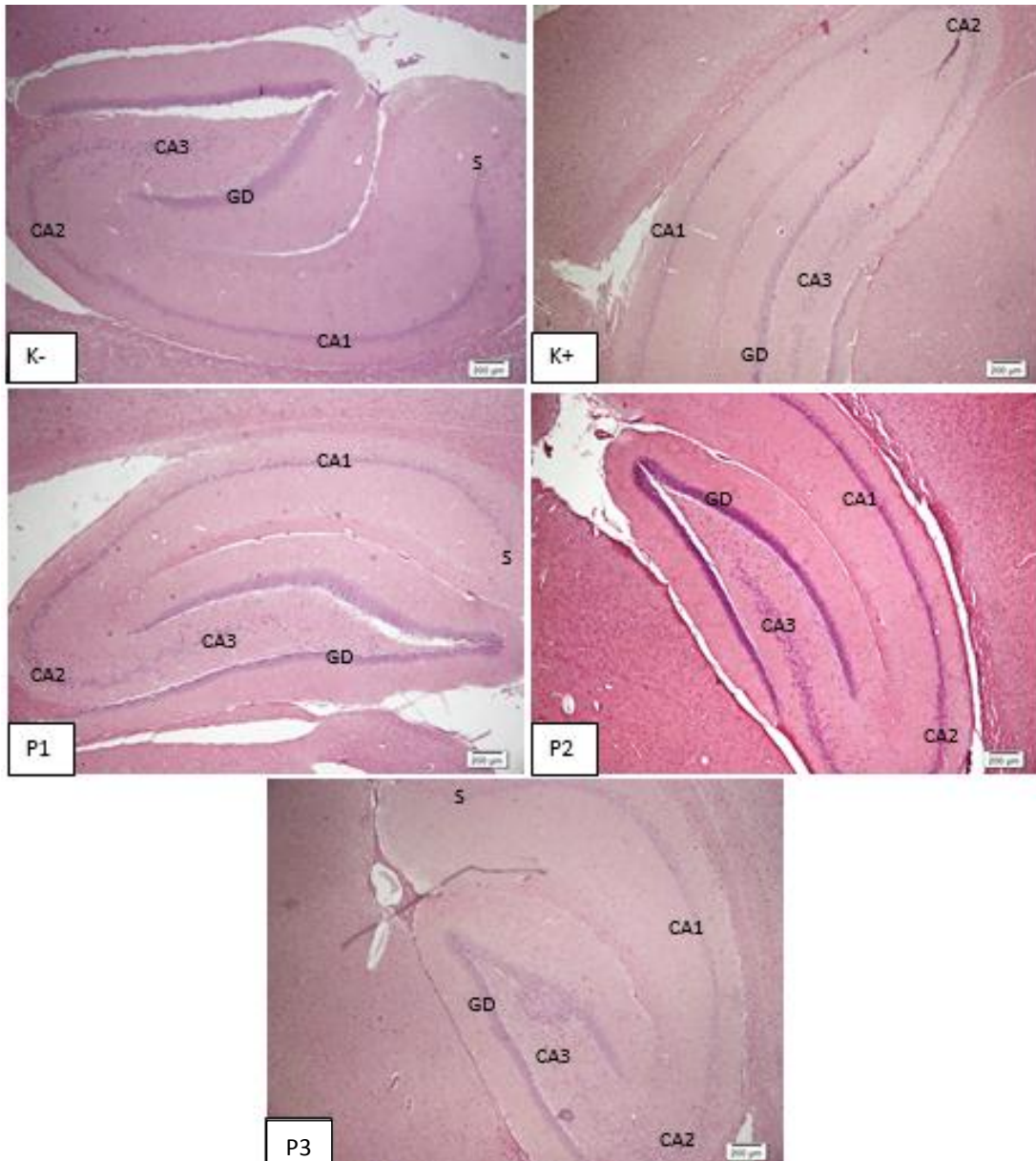
Hasil rerata jumlah sel piramidal lapisan CA1 *hippocampus* dianalisis dengan uji *One*

Way ANOVA dengan taraf kepercayaan 95% dan jika terdapat perbedaan yang signifikan dilanjutkan dengan uji *Post Hoc* LSD.

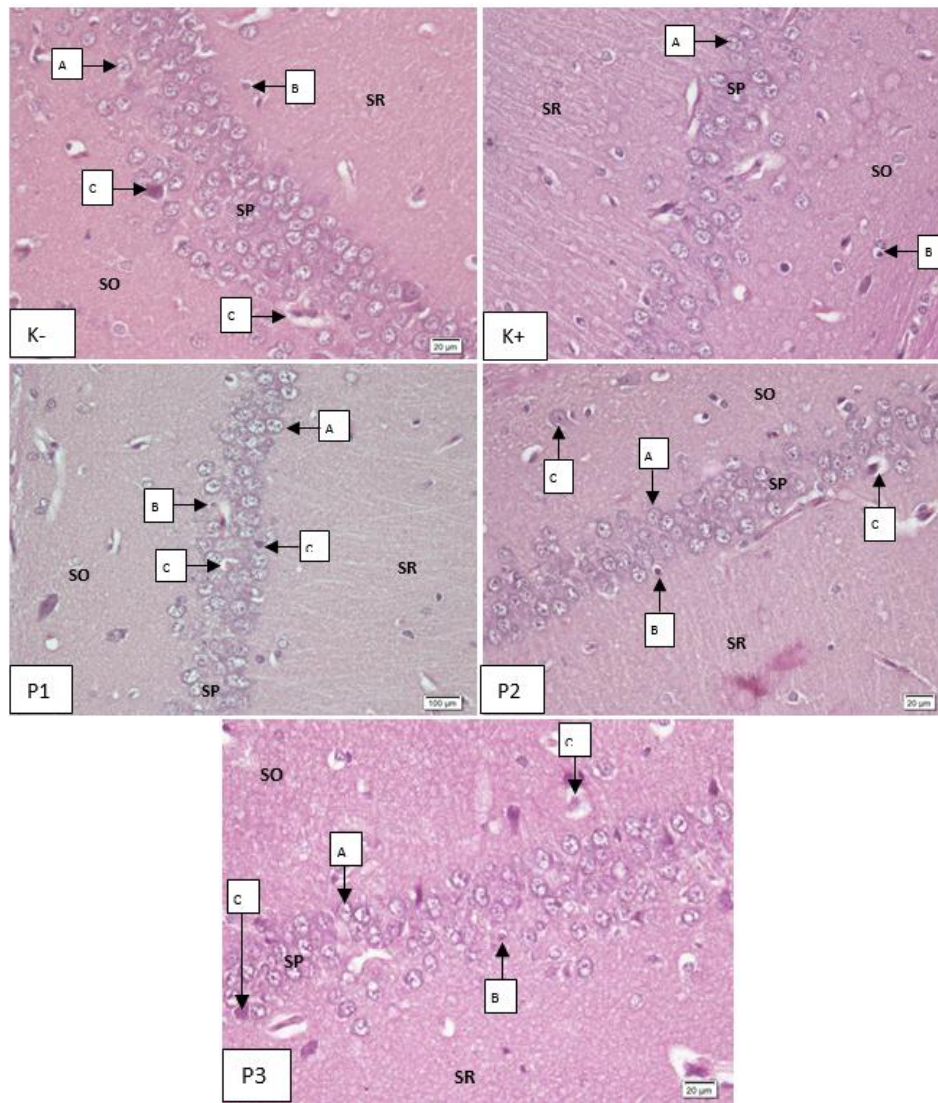
### Hasil

Hasil penelitian berupa preparat histologis otak yang terdapat *hippocampus*

pada posterior bregma pada ketebalan 500  $\mu$ m kemudian diamati pada perbesaran 40x yang disajikan pada gambar 1 dan gambaran histopatologis lapisan CA1 *hippocampus* yang diamati pada perbesaran 400x tertera pada gambar 2.



**Gambar 1.** Gambaran histopatologi *hippocampus* tikus *Sprague dawley* dengan pewarnaan HE pada perbesaran 40x. K-: akuades, K+: MSG 4 g/kgBB, P1: MSG+vitamin C 100 mg/kgBB, P2: MSG+vitamin C 200 mg/kgBB, P3: MSG+vitamin C 400 mg/kgBB, S: Subiculum, CA1-3: *Cornu Ammonis* 1-3, GD: Girus Dentatus.



**Gambar 2.** Gambaran histopatologi lapisan CA1 *hippocampus* tikus *Sprague dawley* dengan pewarnaan HE dengan perbesaran 400x. K-: akuades, K+: MSG 4 g/kgBB, P1: MSG+vitamin C 100 mg/kgBB, P2: MSG+vitamin C 200 mg/kgBB, P3: MSG+vitamin C 400 mg/kgBB, SO: Stratum Oriens, SP: Stratum Piramidal, SR: Stratum Radiatum, A: sel piramidal normal, B: sel glia, C: sel piramidal yang rusak.

Setelah didapatkan gambaran histopatologis lapisan CA1 *hippocampus*, kemudian dilakukan penghitungan jumlah sel piramidal lapisan CA1 *hippocampus* dalam 5 lapang pandang di 5 irisan dan didapatkan rerata yang disajikan pada tabel 1.

**Tabel 1.** Hasil Pengukuran Rerata Jumlah Sel Piramidal Lapisan CA1 *Hippocampus*

Kelompok	Rerata jumlah sel piramidal lapisan CA1 <i>hippocampus</i> (Rerata ± SD)
K (-)	99.34±5.30
K (+)	69.13±4.76
P1	87.50±3.75
P2	97.15±4.06
P3	98.86±2.24

Tabel 1 menunjukkan bahwa rata-rata jumlah sel piramidal lapisan CA1 *hippocampus* pada kelompok K(-) memiliki jumlah tertinggi yaitu sebanyak 99,34 buah dan yang terendah pada kelompok K(+) yaitu sebanyak 69.13 buah. Hal ini menunjukkan bahwa pada kelompok yang diberikan induksi MSG 4 g/kgBB mengalami pengurangan rerata jumlah sel piramidal lapisan CA1. Sementara itu, pemberian vitamin C mulai dari dosis 100 mg/kgBB, 200 mg/kgBB dan 400 mg/kgBB mengakibatkan rerata jumlah sel piramidal lapisan CA1 *hippocampus* mengalami kenaikan hingga jumlahnya hampir mirip dengan rerata jumlah sel pada kelompok K(-).

Setelah didapatkan hasil rata-rata jumlah sel piramidal lapisan CA1 pada seluruh kelompok, kemudian dilakukan uji normalitas data, dan karena sampel <50 maka uji yang digunakan adalah uji *Shapiro-Wilk*. Hasil dari uji *Shapiro-Wilk* yaitu data terdistribusi normal pada setiap kelompok ( $p>0,05$ ). Selanjutnya dilakukan uji homogenitas data *Levene* dan didapatkan hasil yaitu varian data homogen ( $p>0,05$ ). Karena distribusi data normal dan data homogen, maka selanjutnya dapat dilakukan uji *One Way ANOVA* dan didapatkan hasil yang tertera pada tabel 2.

**Tabel 2.** Hasil Uji *One Way ANOVA*

Variabel	<i>p value</i>
Rerata Sel Piramidal Lapisan CA1 <i>Hippocampus</i>	0.00*

\* $p<0.05$ =signifikan

Berdasarkan hasil yang didapatkan dari uji *One Way ANOVA* yaitu nilai  $p=0,00$  ( $p<0,05$ ) yang artinya terdapat perbedaan rata-rata jumlah sel piramidal *hippocampus* yang signifikan sehingga dapat disimpulkan bahwa terdapat pengaruh pemberian vitamin C terhadap jumlah sel piramidal lapisan CA1 *hippocampus* tikus putih (*Rattus norvegicus*) jantan galur *Sprague dawley* yang diinduksi Monosodium Glutamat (MSG). Kemudian

dilakukan uji *Post Hoc* LSD dan didapatkan hasil yang tertera pada tabel 3.

**Tabel 3.** Hasil Uji *Post Hoc* LSD

Kelompok	K(-)	K(+)	P1	P2	P3
K(-)	-	0.00*	0.00*	0.41	0.86
K(+)	0.00*	-	0.00*	0.00*	0.00*
P1	0.00*	0.00*	-	0.00*	0.00*
P2	0.41	0.00*	0.00*	-	0.52
P3	0.86	0.00*	0.00*	0.52	-

\* $p<0.05$ =signifikan

Hasil uji *Post Hoc* LSD menunjukkan bahwa terdapat perbedaan yang bermakna antara kelompok K(-) dengan K(+), K(+) dengan semua kelompok, P1 dengan semua kelompok, P2 dengan K(+) dan P1, serta P3 dengan K(+) dan P1.

### Pembahasan

Diantara kelima kelompok perlakuan, kelompok K(+) memiliki jumlah rata-rata sel piramidal lapisan CA1 *hippocampus* terendah yakni sebesar 68,42. Hal ini terjadi karena MSG dapat menyebabkan eksitotoksitas atau peningkatan kadar glutamat yang toksik dan mengaktivasi reseptor glutamat terutama NMDA dan mengakibatkan kerusakan oksidatif sel piramidal, yang kemudian berdampak pada kematian sel sehingga terjadi pengurangan jumlah sel piramidal.<sup>18</sup>

Lapisan CA1 *hippocampus* merupakan lapisan dengan daerah terbesar dan paling mudah untuk diidentifikasi. Lapisan CA1 juga merupakan jaringan yang memiliki sel piramidal matur dengan reseptor subunit NMDA terbanyak, dan memiliki imunoreaktivitas dari *Microtubule Associated Protein-2* (MAP-2) paling tinggi dari keseluruhan jaringan *hippocampus* proprium. Hal ini menyebabkan lapisan CA1 rentan terhadap stimulasi berlebih glutamat yang berdampak pada kematian sel piramidal<sup>19</sup>.

Penelitian ini sejalan dengan Moneim *et al.*<sup>11</sup> yang menunjukkan bahwa pemberian MSG 1/20 LD50 (1,66 g/kgBB) secara peroral



selama 30 hari menyebabkan gangguan fungsi kognitif pada tikus. Sedangkan dosis letal MSG pada 50% subjeknya (LD50) untuk tikus dan mencit adalah 15-18 g/kgBB.<sup>20</sup>

Berdasarkan hasil uji statistik *Post Hoc* LSD didapatkan bahwa antara kelompok P1, yakni kelompok yang diberikan induksi MSG 4 g/kgBB dan vitamin C dosis 100 mg/kgBB, dan kelompok K(+) yang hanya diberikan induksi MSG 4 mg/kgBB, memiliki nilai  $p < 0,01$  yang artinya kedua kelompok ini memiliki perbedaan yang bermakna. Hal ini menunjukkan bahwa vitamin C dengan dosis 100 mg/kgBB sudah bisa melindungi *hippocampus* dari kerusakan oksidatif akibat induksi MSG 4 g/kgBB. Namun, antara kelompok P1 dan K(-) memiliki perbedaan bermakna yang berarti rerata jumlah sel piramidal kelompok P1 belum mencapai batas normal, sehingga dapat disimpulkan bahwa vitamin C dengan dosis 100 mg/kgBB merupakan dosis yang kurang optimal dalam menghambat terjadinya pengurangan sel piramidal akibat induksi MSG.

Tidak ada perbedaan bermakna antara kelompok K(-) yaitu kelompok yang hanya diberikan akuades, kelompok P2 yang diberikan MSG 4 mg/kgBB+vitamin C 200 mg/kgBB, serta kelompok P3 yang diberikan MSG 4 mg/kgBB+vitamin C 400 mg/kgBB. Oleh karena itu, dapat disimpulkan bahwa pemberian vitamin C dengan dosis 200 mg/kgBB dan 400 mg/kgBB lebih efektif untuk menghambat pengurangan sel piramidal akibat induksi MSG 4 g/kgBB dibandingkan dengan vitamin C 100 mg/kgBB.

Penelitian ini sejalan dengan Narayanan *et al.*<sup>21</sup> yang melaporkan bahwa pemberian vitamin C 100 mg/kgBB secara peroral saja sudah bisa menghambat perubahan neurobehavioral tikus yang diinduksi MSG 2 g/kgBB selama 3 minggu. Perubahan neurobehavioral pada penelitian tersebut diukur menggunakan *elevated plus maze test*, *passive avoidance test*, *aversive stimulation*

*and learning test*, tes eksplorasi dan tes retensi memori.

Penelitian ini juga sejalan dengan Farombi & Onyema<sup>16</sup> yang menyatakan bahwa pemberian vitamin C dengan dosis 200 mg/kgBB selama 10 hari efektif dalam menghambat stres oksidatif pada otak tikus putih yang diinduksi MSG 4 g/kgBB. Parameter yang diukur untuk menilai stres oksidatif pada penelitian ini adalah penurunan kadar SOD akibat penurunan maupun inaktivasi enzim yang disebabkan oleh produksi radikal bebas seperti superoksida dan H2O2.

Afifi & Embaby<sup>22</sup> juga melaporkan bahwa pemberian vitamin C dengan dosis 200 mg/kgBB efektif untuk melindungi otak tikus putih dari stres oksidatif akibat induksi Cadmium. Meskipun tikus secara mandiri dapat memproduksi vitamin C melalui sintesis D-glucuronic acid dan L-gulono- $\gamma$ -lactone di hepar, penambahan vitamin C secara eksogen dapat menghambat kerusakan akibat stres oksidatif di otak.<sup>23,24</sup>

Stimulasi berlebih pada reseptor glutamat dapat menyebabkan berbagai macam efek yakni kelainan homeostasis  $Ca^{2+}$  seluler, peningkatan produksi *Nitric Oxyde* (NO) dan faktor transkripsi sitotoksik, aktivasi protease, serta peningkatan radikal bebas. Singkatnya, ketidakseimbangan ion saat terjadinya eksitotoksitas menyebabkan ion tidak bisa masuk serta keluar sitoplasma sehingga terjadi influks berlebih  $Ca^{2+}$  dan  $Na^{+}$  melalui pergerakan  $Cl^{-}$  dan air. Hal ini menyebabkan sitoplasma sel piramidal menjadi penuh dengan  $Ca^{2+}$  dan  $Na^{+}$  ekstraseluler, serta  $Ca^{2+}$  intraseluler dari mitokondria dan mengakibatkan penambahan volume intraseluler, pengeluaran enzim-enzim caspase, pembengkakan organela dan kegagalan fungsi membran sel. Hal ini akhirnya berimbas pada kematian sel piramidal.<sup>25</sup>

Vitamin C merupakan salah satu vitamin yang larut air dan merupakan antioksidan kuat yang dapat menangkap radikal bebas.

Secara fisiologis dan biokimiawi, vitamin C berperan sebagai pendonor elektron atau agen pereduksi kuat. Oleh karena itulah vitamin C memiliki potensi sebagai agen neuroprotektif yang dapat melindungi *hippocampus* dari kerusakan oksidatif akibat overaktivasi reseptor glutamat.<sup>26</sup> Sebagai antioksidan yang larut air, maka vitamin C juga lebih mudah masuk ke sawar darah otak sehingga vitamin C memiliki potensi sebagai agen neuroprotektor yang bisa dibilang lebih tinggi dibandingkan dengan antioksidan lain seperti vitamin E.<sup>16</sup>

Asam askorbat yang merupakan bentuk fungsional dari vitamin C, berperan dalam sistem glutaminergik dengan cara mengatur reaksi redoks reseptor NMDA ataupun dengan menangkap radikal bebas secara langsung melalui aktivasi reseptor. Terlebih lagi, transpor asam askorbat dari astrosit ke matriks ekstraseluler melalui proses *ascorbate-glutamate heteroexchange* dapat membantu menurunkan kadar glutamat ekstraseluler sehingga dapat menurunkan tingkat kerusakan akibat eksitotoksisitas glutamat dan pro-oksidatif.<sup>27</sup>

Vitamin C memiliki beragam fungsi, termasuk sebagai agen neuroprotektor dan neuroregenerator. Namun, segala sesuatu yang baik pun jika dikonsumsi secara berlebihan akan memiliki efek samping. Konsumsi vitamin C secara berlebihan dilaporkan dapat menyebabkan diare serta gangguan fungsi pencernaan lainnya, peningkatan ekskresi oksalat dan pembentukan batu saluran kemih, peningkatan asam urat, *rebound scurvy*, peningkatan kadar besi plasma, peningkatan kebutuhan oksigen, dan erosi pada enamel gigi. *Tolerable Upper Intake Level* (TUIL) vitamin C pada manusia yaitu sekitar 3 g/hari dan LD<sub>50</sub> vitamin C yaitu 11,900 mg/kgBB pada tikus. Meski demikian, belum ada kasus kematian yang dilaporkan mengenai konsumsi vitamin C berlebih.<sup>28</sup>

Meskipun pada kelompok K(-) jumlah rata-rata keseluruhan sel piramidal lapisan

CA1 lebih banyak dibandingkan kelompok K(+), pada kelompok ini terdapat beberapa gambaran yang menunjukkan kerusakan. Hal ini menyebabkan penelitian ini tidak sejalan dengan Dayono *et al.*<sup>11</sup> yang menyatakan bahwa pemberian MSG 5 mg/kgBB selama 28 hari dapat menyebabkan peningkatan rerata jumlah sel piramidal yang rusak, dan juga penelitian Simon *et al.*<sup>29</sup> yang menyebutkan bahwa pemberian MSG 5 mg/kgBB selama 2 minggu dapat menyebabkan peningkatan jumlah sel piramidal yang mengalami degenerasi. Pada kedua penelitian tersebut, *hippocampus* pada kelompok kontrol yang tidak diberikan apa pun tidak mengalami kerusakan. Sedangkan pada penelitian ini, lapisan CA1 *hippocampus* pada seluruh kelompok, termasuk kelompok K(-), sudah mengalami kerusakan.

Kerusakan yang terjadi pada *hippocampus* ditandai dengan adanya sel piramidal yang mengalami pembengkakan dan sel piramidal yang terdegenerasi. Kerusakan yang berupa pembengkakan sel bersifat reversibel, namun jika dibiarkan secara terus menerus akan menyebabkan degenerasi yang merupakan kerusakan sel ireversibel. Sel yang mengalami degenerasi ditandai dengan inti piknotik (menyusut dan terkondensasi), berwarna lebih eosinofilik dan dinding sel yang memiliki batas tidak tegas. Beberapa faktor yang memengaruhi terjadinya kerusakan sel ini yaitu adanya peningkatan stres oksidatif, produksi radikal bebas, gangguan pada mitokondria, eksitotoksisitas glutamat, faktor imunologi dan mekanisme inflamasi.<sup>29</sup>

Kerusakan pada *hippocampus* mungkin terjadi karena keterbatasan peneliti yang menggunakan sediaan *hippocampus* yang masih melekat dengan otak dan bukan dengan cara isolasi *hippocampus*. Meskipun telah dilakukan fiksasi dengan menggunakan formalin, kematian sel *post mortem* pada jaringan *hippocampus* yang masih melekat dengan otak tidak sepenuhnya dapat terhambat. Jaringan yang terlalu tebal



menyebabkan formalin sulit untuk masuk ke dalamnya dan mungkin perlu waktu yang lebih lama untuk menghambat kematian sel. Selain itu, dengan mengisolasi *hippocampus* akan mempermudah proses pembuatan preparat histologis.<sup>30</sup>

Kerusakan yang terjadi ini mungkin juga disebabkan oleh stres pada tikus karena berbagai macam faktor, misalnya kandang yang sempit, pemberian perlakuan dengan menggunakan sonde lambung yang terlalu kasar, dan interaksi antar tikus. Berbagai macam stresor, baik itu stres sosial, psikologik, fisik maupun stres akibat imobilisasi dan pengurangan waktu tidur dapat menyebabkan atrofi dendrit yang berujung pada kematian sel, penurunan potensiasi jangka panjang, terganggunya proses belajar dan memori, peningkatan indeks apoptosis dan lipid peroksidase, pengurangan jumlah sel piramidal serta pengurangan volume *hippocampus* tikus.<sup>31</sup>

Pada kelompok K(-) terdapat rerata irisan yang rendah, tepatnya pada tikus ke-2 irisan *hippocampus* ke-1 yang berjumlah 81,20. Jumlah ini hampir sama banyaknya dengan rerata kelompok K(+) pada tikus ke-1 irisan *hippocampus* ke-2 yang berjumlah 80,60. Hal ini mungkin terjadi karena proses *cutting* otak yang terdapat *hippocampus* dilakukan secara acak, sedangkan jumlah sel piramidal *hippocampus* berbeda di setiap bagian. *Hippocampus* bagian dorsal memiliki fungsi utama *hippocampus* itu sendiri atau fungsi eksteroseptif yakni fungsi memorispasial, sementara bagian ventral lebih dikaitkan dengan fungsi interoseptif yaitu ekspresi kecemasan, perilaku *passive avoidance*, dan regulasi sumbu *Hypothalamus-Pituitary-Adrenal* (HPA), sehingga irisan *hippocampus* pada bagian ventral lebih rentan akan stres dan pengurangan jumlah sel piramidal. Sementara itu, irisan *hippocampus* yang terlalu mengarah ke bagian dorsal mungkin memiliki jumlah sel piramidal terbanyak.<sup>32</sup>

## Simpulan

Simpulan yang didapatkan dari penelitian ini yaitu terdapat pengaruh pemberian vitamin C terhadap jumlah sel piramidal lapisan CA1 *hippocampus* tikus putih (*Rattus norvegicus*) jantan galur *Sprague dawley* yang diinduksi Monosodium Glutamat (MSG). Dosis vitamin C yang efektif dalam menghambat terjadinya pengurangan jumlah sel piramidal lapisan CA1 *hippocampus* yang diinduksi MSG yaitu dosis 200 mg/kgBB.

## Daftar Pustaka

1. Edward Z. Pengaruh pemberian Monosodium Glutamat (MSG) pada tikus jantan (*Rattus norvegicus*) terhadap FSH dan LH. M ked And. 2010; 34(2): 160-6.
2. Bera TK, Kar SK, Yadav PK, Mukherjee P, Yadav S, Joshi B. Effects of Monosodium Glutamate on human health: A systematic review. World J Pharm Sci. 2017; 5(5): 139-44.
3. Nuryani H, Jinap S. Soy sauce and its umami taste: A link from the past to current situation. J Food Sci. 2010; 5(3): 71-76.
4. Kazmi Z, Fatima I, Perveen S, Malik SS. Monosodium Glutamate: review on clinical reports. 2017; 20(52): 1807-15.
5. Collison, KS, Makhoul NJ, Zaidi MZ, AlRabiah R., Inglis A, Andres BL, Ubungen, R, Shoukri M, Al-Mohanna FA. Interactive effects of neonatal exposure to Monosodium Glutamate and aspartame on glucose homeostasis. Nutr & Met. 2012; 9(1): 58.
6. Snell RS. Snell's clinical anatomy by regions. 10<sup>th</sup> Edition. Philadelphia: Lippincott Williams & Wilkins; 2018.
7. Liu J, Wang A, Huang Y, Xue P, Hao A. Oxidative stress mediates hippocampal neuron death in rats after lithium-pilocarpine-induced status epilepticus. J Seiz. 2010; 19(3): 165-72.
8. Muir GM, Bilkey DK. Instability in the place field location of hippocampal place

- cells after lesions centered on the perirhinal cortex. *J Neurosc.* 2001; 21(11): 4016-25.
9. Butler TR, Self RL, Smith KJ, Sharrett-Field LJ, Berry JN, Littleton JM, Pauly JR, Mulholland PJ, Prendergast MA. Selective vulnerability of hippocampal cornu ammonis 1 pyramidal cells to excitotoxic insult is associated with the expression of polyamine-sensitive N-methyl-D-aspartate-type glutamate receptors. *J Neurosc.* 2010; 165(2): 525-34.
  10. Monno AVA, Salmons M, Garattini S. Extracellular glutamate levels in the hypothalamus and *hippocampus* of rats after acute or chronic oral intake of monosodium glutamate. *Neurosci Let.* 1995; 193: 45-48.
  11. Un I, Buyukuslu N. Maternal monosodium glutamate intake influences the learning ability of the offspring of sprague dawley rats. *Acta Pharm Sci.* 2018; 56(4): 107-18.
  12. Moneim WMA, Yassa HA, Makboul RA, Mohamed NA. Monosodium glutamate affects cognitive functions in male albino rats. *Eg J For Sci.* 2018; 8(9): 1-10.
  13. Dayono B, Trianto HF, Ilmiawan MI. Histologi sel piramidal *hippocampus* tikus putih pasca penghentian pajanan Monosodium Glutamat peroral. *J Vok Kes.* 2015; 1(4): 124-30.
  14. Hansen SN, Nyborg PT, Lykkesfeldt J. Does vitamin C deficiency affect cognitive development and function. *J Nutr.* 2014; 6: 3818-46.
  15. Ishaq GM, Saidu Y, Bilbis LS, Muhammad SA, Jinjir N, Shehu BB. *J Neurosci rural pract.* 2013; 4(3): 292-7.
  16. Bisong SA, Ajiwhien IO, Mfem CC, Igiri AO. Effect of Vitamin C Supplementation on Learning and Memory in CD1 Mice. *Brit J Med & Res.* 2016; 16(10): 1-10.
  17. Farombi OA, Onyema EO. Monosodium Glutamate-induced oxidative damage and genotoxicity in the rat: modulatory role of vitamin C, vitamin E and quercetin. *Hum & Exp Tox.* 2006; 26: 251-9.
  18. Shah SA, Yoon GH, Kim HO, Kom MO. Vitamin C neuroprotection against dose-dependent glutamat-induced neurodegeneration in the postnatal brain. *Neurochem Res.* 2015.
  19. Suzan GR, Pietro MG, Ana PP, Cristina WN. Monosodium Glutamate induced nociception and oxidative stress dependent on time of administration, age of rats and susceptibility of spinal cord and brain. *J Taap.* 2017.
  20. Veronika H, Daniela O. Monosodium glutamate toxic effects and their implications for human intake: A review. *JMED Res.* 2013; 1-12.
  21. Narayanan SN, Kumar RS, Paval J, Nayak S. Effect of ascorbic acid on the monosodium glutamate-induced neurobehavioral changes in periadolescent rats. *Bratisl Lek Listy.* 2010; 115(5): 247-52.
  22. Afifi OK, Embaby AS. Histological study on the protective role of ascorbic acid on cadmium induced cerebral cortical neurotoxicity in adult male albino rats. *J Micros & Ultras.* 2015; 4(1): 36-45.
  23. Pinto AC, Acuña AI, Beltrán FA, Díaz LT, Castro MA. 2015. Old things new view: Ascorbic acid protects the brain in neurodegenerative disorders. *J Mol Sci.* 16: 28194–217.
  24. Sepehri H, Ganji F. The protective role of ascorbic acid on hippocampal CA1 pyramidal neurons in a rat model of maternal lead exposure. *J Chem Neur.* 2016; 74: 5-10.
  25. Ezza HSA, Khadrawyb YA. Glutamate excitotoxicity and neurodegeneration. *J Mol Gen Med.* 2014; 8: 4.
  26. Shahidi S, Komaki A, Mahmoodi M, Atrvash N, Marzieh G. Ascorbic acid supplementation could affect passive avoidance learning and memory in rat. *B Res Bull.* 2008; 76(1-2): 109-113.

27. Moretti M, Budni J, Dos-Santos DB, Antunes A, Daufenbach JF, Manosso LM, Farina M, Rodrigues AL. Protective effects of ascorbic acid on behavior and oxidative status of restraint-stressed mice. *J Mol Neurosci*. 2013; 49(1): 68-79.
28. Clemens Z, Toth C. Vitamin C and disease: Insights from the evolutionary perspective. *J Evo & Hea*. 2016; 1(1): 1-22.
29. Simon H, Muhartomo H, Pudjonarko D. Pengaruh pemberian monosodium glutamat peroral terhadap degenerasi neuron piramidal CA1 hipokampus pada tikus wistar. *Med Hosp*. 2013; 1(3): 175-81.
30. Paradiso B, Simonanto M, Thiene G, Lavezzi A. From fix to fit into the autoptic human brains. *Eur J Histochem*. 2018; 62: 2294-303.
31. Arjadi F, Soejono SK, Maurits LS, Pangestu M. Jumlah sel piramidal CA3 hipokampus tikus putih jantan pada berbagai model stres kerja kronik. *M Ked Band*. 2014; 46(4): 197-202.
32. Barr JL, Bray B, Forster GL. The *hippocampus* as a neural link between negative affect and vulnerability for psychostimulant relapse. *Intech Op*. 2018; 127-67.