

## Tatalaksana operasi pterigium: Autograft Konjungtiva Limbal dan Cangkok Membran Ketuban Subkonjungtiva

Reisyah Dinda Syahfira<sup>1</sup>, Rani Himayani<sup>2</sup>, Putu Ristyaning Ayu<sup>3</sup>

<sup>1</sup>Fakultas Kedokteran, Universitas Lampung

<sup>2</sup>Bagian Ilmu Penyakit Mata, Fakultas Kedokteran, Universitas Lampung

<sup>3</sup>Bagian Patologi Klinik, Fakultas Kedokteran, Universitas Lampung

### Abstrak

Pterigium adalah salah satu gangguan permukaan okular yang umum. Dari dua kata Yunani, kata "pterygium" telah diturunkan: "pteryx" yang berarti sayap dan "pterygion" yang berarti sirip. Biasanya pterigium tidak menunjukkan gejala terlepas dari penampilannya. Sedangkan, untuk mendiagnosisnya juga tidak diperlukan tes khusus, hanya memerlukan pemeriksaan fisik dengan menggunakan lampu celah untuk mendiagnosis kondisi tersebut. Lampu celah memungkinkan untuk mengamati mata menggunakan pembesaran dan pencahayaan yang terang. Perawatan medis di zaman modern termasuk pelumasan dengan tetesan air mata buatan atau dekongestan untuk memberikan kenyamanan jangka pendek dan sedikit peningkatan kosmetik. NSAID topikal, tetes mata loteprednol, membawa kenyamanan tambahan. Agen vasokonstriksi meminimalkan kemerahan dan meningkatkan penampilan dan menambahkan antihistamin ke tetes dekongestan untuk membantu mencegah efek edema terkait histamin dan gatal-gatal. Namun, perawatan bedah tetap menjadi pilihan yang lebih disukai. Pada pasien dengan pterigium, alasan untuk operasi adalah penurunan penglihatan karena perambatan sumbu visual, nyeri kronis, peradangan persisten, astigmatisme abnormal, motilitas okular restriktif, dan kosmesis. Banyak teknik bedah telah digunakan sejak dulu hingga sekarang, meskipun tidak ada yang diterima secara universal karena tingkat kekambuhan yang bervariasi. Beberapa contoh operasi pterigium, yaitu teknik avulsi, teksi eksisi sederhana, teknik bare sklera, autograf konjungtiva dan limbal konjungtiva autotransplant (LCAT). Namun, kombinasi anatara autograft konjungtiva limbal dengan penggunaan tambahan cangkok subkonjungtiva profilaksis membran ketuban dapat mengurangi tingkat kekambuhan setelah operasi pada populasi yang beragam secara etnis dengan risiko kekambuhan yang lebih tinggi secara statistik.

**Kata kunci:** Pterigium, tatalaksana, operasi

## Management of pterygium surgery: Limbal Conjunctival Autograft and Subconjunctival Amniotic Membrane Graft

### Abstract

Pterygium is one of the common ocular surface disorders. From two Greek words, the word "pterygium" has been derived: "pteryx" meaning wing and "pterygion" meaning fin. Usually, pterygium is asymptomatic apart from its appearance. Meanwhile, no special examination is needed to diagnose it, only a physical examination is needed using a slit lamp to diagnose this condition. A slit lamp for observing the eye using magnification and bright lighting. Medical treatment in modern times includes lubrication with artificial tear drops or decongestants to provide short-term comfort and a slight improvement in cosmetics. Topical NSAIDs, eye drop loteprednol, brings added comfort. Vasoconstrictive agents minimize redness and enhance the appearance and add antihistamines to the decongestant drops to help prevent the effect of histamine associated edema and itching. However, surgical treatment remains the preferred option. In patients with pterygium, the reasons for surgery are decreased vision due to visual axis encroachment, chronic pain, persistent inflammation, abnormal astigmatism, restrictive ocular motility, and cosmesis. Many surgical techniques have been used since past to present, though none is universally accepted because of variable recurrence rates. Some examples of surgery, namely the avulsion technique, Simple excision technique, The Bare Sclera Technique, Conjunctival Autograft, and Limbal Conjunctival Autotransplant (LCAT). However, combined between limbal conjunctival autograft with the adjunctive use of a prophylactic subconjunctival graft of the amniotic membrane can decrease the recurrence rate after surgery in an ethnically diverse population with a statistically higher risk for recurrence.

**Keywords:** Pterygium, management, surgery

Korespondensi: Reisyah Dinda Syahfira, alamat Jl. Prof. Dr. Ir. Sumantri Brojonegoro, Gedung Meneng, Rajabasa, Kota Bandar Lampung, Lampung 35143, Indonesia, HP 085731731415, e-mail reisyahdindasyahfiras@gmail.com

### Pendahuluan

Pterigium adalah salah satu gangguan

permukaan okular yang umum. Dari dua kata Yunani, kata "pterygium" telah diturunkan:

(pteryx) yang berarti sayap dan (pterygion) yang berarti sirip. Sushruta adalah orang pertama yang menggambarkannya pada 1000 SM, ahli bedah mata pertama yang tercatat.<sup>1</sup> Pterigium pada dasarnya adalah pertumbuhan berlebih fibrovaskular dari jaringan subkonjungtiva, berbentuk segitiga, dan merambah ke kornea di fisura palpebra medial dan lateral.<sup>2</sup>

Berdasarkan penelitian yang dilakukan oleh Farhad Rezvan (2018), yaitu dari 3255 artikel diidentifikasi, 68 artikel dengan total 415.911 peserta dari 24 negara dimasukkan dalam analisis akhir. Prevalensi pterigium dalam total populasi adalah 12% (Interval kepercayaan 95% [CI] 11-14%). Angka prevalensi terendah dan tertinggi adalah, masing-masing, 3% (95% CI 0,0-9%) pada kelompok usia 10 hingga 20 tahun dan 19,5% (95% CI 14,3-24,8%) pada mereka yang berusia di atas 80 tahun. Prevalensinya adalah 13% (95% CI 11-15%) pada pria dan 12% (95% CI 9-13%) pada wanita. Rasio peluang untuk pria adalah 1,30 (95% CI 1,14-1,45). Prevalensi pterigium terendah dilaporkan dalam studi berbasis klinik di Arab Saudi (0,07%) dan prevalensi tertinggi berada di China (53%). Peluangnya adalah 1,24 (95% CI 1,11-1,36) untuk paparan sinar matahari selama 5 jam, 0,84 (95% CI 0,74-0,94) untuk merokok, 1,45 (95% CI 1,33-1,57) untuk tinggal di daerah pedesaan, 1,17 (95% CI 1,03-1,32) untuk alkohol konsumsi, 1,46 (95% CI 1,36-1,55) untuk pekerjaan di luar ruangan, dan 0,47 (95% CI 0,19-0,57) untuk penggunaan kacamata hitam. Ini adalah meta-analisis kedua yang sampai pada perkiraan 12% untuk prevalensi pterigium.<sup>3,4</sup>

Seperti yang telah disebutkan sebelumnya bahwa banyak faktor risiko yang terkait dengan pterigium, termasuk radiasi UV,<sup>5,6</sup> iritasi lingkungan seperti debu dan angin, agen virus,<sup>7,8</sup> faktor keluarga dan keturunan,<sup>9</sup> dan faktor imunologis dan inflamasi.<sup>10,11</sup>

Faktor risiko lain yang dapat mempengaruhi adalah faktor transkripsi Elemen respons cAMP-protein pengikat,<sup>12</sup> fosfolipase D,<sup>13</sup> protein sitokrom P450 1A1,<sup>14</sup> dan aquaporin-1 dan aquaporin-3.<sup>15</sup> Namun, hingga saat ini berkaitan dengan patogenesis

pterigium, paparan sinar matahari tetap menjadi yang paling penting sebagai faktor risiko untuk inisiasi dan perkembangan pterigium.

Biasanya pterigium tidak menunjukkan gejala terlepas dari penampilannya. Terkadang pterigium dapat menimbulkan gejala-gejala berikut.

- Kekeringan, ketabahan atau sensasi benda asing - Karena penguapan air mata yang cepat karena permukaan mata yang tidak rata.
- Penglihatan berkurang - Baik karena pertumbuhan yang mengubah bentuk kornea yang menghasilkan astigmatisme, atau karena obstruksi sumbu visual.
- Kemerahan dan rasa sakit - Jika pterigium meradang.
- Diplopia - Ini sangat jarang, dan terjadi pada pterigia berulang yang sangat besar karena pembatasan gerakan okular.

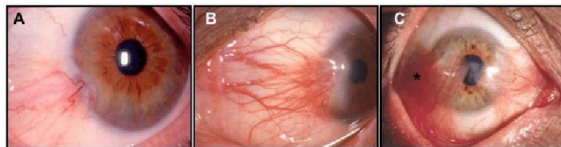Dalam mendiagnosa pterigium tidak diperlukan tes khusus. Seorang dokter mata umumnya melakukan pemeriksaan fisik menggunakan lampu celah untuk mendiagnosis kondisi tersebut. Lampu celah memungkinkan dokter untuk mengamati mata menggunakan pembesaran dan pencahayaan yang terang.

Ketajaman visual diperiksa dan pembiasan dilakukan untuk menentukan keberadaan dan jenis kesalahan bias apa pun. Tingkat invasi kornea, dan apakah sumbu visual terancam ditentukan, Kehadiran peradangan dicatat.

Dokumentasi foto dapat dilakukan. Ini melibatkan pengambilan gambar untuk melacak tingkat pertumbuhan pterigium. Catatan klinis dipertahankan sehingga, ketika pasien mengunjungi dokter di lain waktu, itu dapat dibandingkan dengan foto-foto sebelumnya untuk melihat apakah pterigium telah tumbuh.

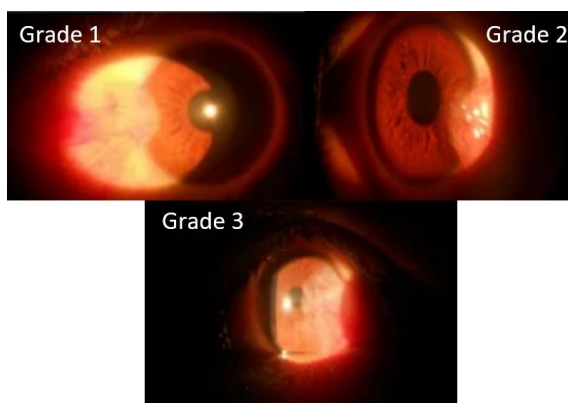
Berdasarkan penelitian yang dilakukan oleh Tan dkk,<sup>16</sup> menilai pterigium berdasarkan tembus jaringan. Mereka percaya bahwa hilangnya tembus cahaya berkorelasi dengan ketebalan jaringan fibrovaskular, dan karakteristik morfologis ini dapat memprediksi laju kekambuhan pterigium setelah operasi pengangkatan. Mereka memilih visibilitas

pembuluh episkleral sebagai tempat tembus cahaya. Dengan demikian, mereka mengklasifikasikan pterigia dengan pembuluh episklera yang terlihat di bawah tubuh dinilai sebagai T1 atau pterigia atrofi. Di kelas T3, semua pembuluh episklera dikaburkan oleh jaringan fibrovaskular buram dari tubuh pterigium. Pterigia lain yang tidak termasuk dalam dua kelas ini adalah dikategorikan sebagai kelas T2.<sup>16</sup>



**Gambar 1. Klasifikasi pterigium menurut Tan<sup>16</sup>**

Kriteria penilaian lain pada penelitian oleh Maheshwari, ia menggunakan cara evaluasi efek pterigium pada topografi kornea, yang ditentukan oleh perpanjangan pterigium di atas kornea.<sup>17</sup> Dengan demikian, Grade 1 mengacu pada pterigium yang terletak di antara limbus dan titik di tengah antara limbus dan pupil. Grade 2 menunjukkan pterigium yang terletak di antara titik tengah antara limbus dan margin pupil. Dan di grade 3, melintasi pupil.<sup>17</sup>



**Gambar 2. Klasifikasi pterigium menurut Maheshwari<sup>17</sup>**

Sistem penilaian yang diusulkan oleh Tan dan rekan-rekannya<sup>16</sup> serta Maheshwari<sup>17</sup> adalah klasifikasi yang sederhana secara klinis dan berguna untuk pterigia primer. Namun, karena pembuluh episklera tidak terlihat di sebagian besar berulang kasus, sistem penilaian yang berbeda diperlukan untuk

pterigia berulang. Dengan demikian, Sistem penilaian untuk pterigium berulang diusulkan dengan tujuan memprediksi keberhasilan intervensi bedah.<sup>90</sup> Berdasarkan penampilan luar, pterigia berulang dibagi menjadi empat grade.

1. Grade 1 terdiri dari kasus-kasus dengan situs operasi normal.
2. Grade 2 menunjukkan adanya pembuluh episklera halus tanpa jaringan berserat.
3. Grade 3 Merupakan kasus dengan jaringan berserat yang tidak menyerang kornea.
4. Grade 4 menunjukkan benar pterigia berulang dengan jaringan fibrovaskular menyerang kornea.<sup>90</sup>

## ISI

Perawatan medis di zaman modern termasuk pelumasan dengan tetesan air mata buatan atau dekongestan untuk memberikan kenyamanan jangka pendek dan sedikit peningkatan kosmetik. NSAID topikal, tetes mata loteprednol, membawa kenyamanan tambahan. Agen vasokonstriksi meminimalkan kemerahan dan meningkatkan penampilan dan menambahkan antihistamin ke tetes dekongestan untuk membantu mencegah efek edema terkait histamin dan gatal-gatal.<sup>18</sup>

Namun, perawatan bedah tetap menjadi pilihan yang lebih disukai. Pada pasien dengan pterigium, alasan untuk operasi adalah penurunan penglihatan karena perambahan sumbu visual, nyeri kronis, peradangan persisten, astigmatisme abnormal, motilitas okular restriktif, dan kosmesis.

Banyak teknik bedah telah digunakan sejak dulu hingga sekarang, meskipun tidak ada yang diterima secara universal karena tingkat kekambuhan yang bervariasi. Beberapa contoh operasi pterigium, yaitu teknik avulsi, tekisi eksisi sederhana, teknik bare sklera, autograf konjungtiva dan limbal kojungtiva autotransplant (LCAT).

Eksisi pterigium dengan autograft konjungtiva telah dianggap sebagai standar emas pengobatan pterigium primer oleh spesialis kornea.<sup>19</sup> Dengan teknik ini, kekambuhan masih terjadi pada tingkat yang relatif tinggi, terutama pada mereka yang berisiko tinggi. Tingkat kekambuhan dari meta-analisis Cochrane Eye and Vision Group baru-

baru ini dari hasil autograft konjungtiva berkisar antara 3,33% hingga 16,7%.<sup>20</sup>

Autograft konjungtiva dan membran ketuban memiliki kekuatan tersendiri dalam mencegah kekambuhan. Pengganti terbaik untuk konjungtiva adalah konjungtiva asli, yang tercermin dalam tingkat kekambuhan dengan okulasi konjungtiva saja jika dibandingkan dengan terapi tunggal lainnya. Diperkirakan bahwa autograft konjungtiva menciptakan penghalang bagi pertumbuhan jaringan fibrotik residual atau berulang. Fibroblas subkonjungtiva yang terkait dengan fascia Tenon dianggap sebagai sel yang terkait dengan kekambuhan pterigium. Stroma membran ketuban dipercaya dapat menekan pensinyalan TGF- $\beta$  dan diferensiasi myofibroblast sehingga mengurangi jaringan parut.<sup>21</sup> Menempatkan membran ketuban di ruang subkonjungtiva menciptakan kontak langsung dengan fibroblas yang terkait dengan fascia Tenon pada gilirannya mengurangi kekambuhan pterigium. Kumpulan data ini lebih lanjut mendukung bahwa kombinasi autograft konjungtiva dan penempatan membran ketuban subkonjungtiva menurunkan tingkat kekambuhan pterigium di bawah apa yang dapat dicapai dengan kedua teknik saja.

Ada enam kasus kekambuhan pterigium pada kelompok pasien ini. Meskipun operasi yang cermat untuk mengangkat fascia Tenon, konjungtiva inflamasi, dan jaringan subkonjungtiva sebanyak mungkin, kelompok kecil pasien ini mengalami kekambuhan. Teknik ini tampaknya menurunkan tingkat kekambuhan dibandingkan dengan standar perawatan saat ini, tetapi masih ada alasan yang tidak diketahui untuk kekambuhan pterigium.

Hal-hal yang perlu dipertimbangkan ketika merencanakan eksisi pterigium dengan membran ketuban subkonjungtiva profilaksis adalah perlunya peningkatan moderat dalam keterampilan bedah yang diperlukan untuk menempatkan membran ketuban dan peningkatan biaya bedah.

Kombinasi autograft konjungtiva limbal dengan membran ketuban subkonjungtiva profilaksis harus dipertimbangkan ketika merencanakan prosedur eksisi pterigium

primer. Dalam penelitian yang dilakukan oleh alexander shusko, menggunakan autograft konjungtiva limbal dengan penempatan membran ketuban subkonjungtiva, tingkat kekambuhannya adalah 1,22%. Jika dibandingkan dengan kisaran tingkat pengulangan dari meta-analisis Cochrane, hasil penelitian ini menunjukkan interval kepercayaan 95% berada di bawah yang termasuk dalam meta-analisis. Tingkat kekambuhan ini juga mirip dengan hasil yang dipublikasikan sebelumnya menggunakan teknik yang sama.<sup>22</sup> Oleh karena itu, kombinasi teknik patut dipertimbangkan, terutama untuk pasien berisiko tingkat kekambuhan tinggi yang menjalani operasi pengangkatan pterigium.

### Ringkasan

Pterigium adalah salah satu gangguan permukaan okular yang umum. Dari dua kata Yunani, kata "*pterygium*" telah diturunkan: (*pteryx*) yang berarti sayap dan (*pterygion*) yang berarti sirip. Sushruta adalah orang pertama yang menggambarkannya pada 1000 SM, ahli bedah mata pertama yang tercatat. Pterigium pada dasarnya adalah pertumbuhan berlebih fibrovaskular dari jaringan subkonjungtiva, berbentuk segitiga, dan merambah ke kornea di fisura palpebra medial dan lateral.

Pterigium kadang-kadang dianggap sebagai masalah sepele karena tidak mungkin mengancam ketajaman visual kecuali mendekati sumbu visual. Namun demikian, itu bisa menjadi penyebab kekhawatiran bagi pasien karena penampilan abnormal yang diberikannya pada mata dan iritasi yang sering dikaitkan dengannya. Meskipun jinak dalam arti bahwa pterigium bukan kanker, itu dapat memiliki efek buruk yang penting pada penglihatan jika proliferasi mendekati atau mencapai sumbu visual.

Menurut hasil penelitian oleh farhad, faktor risiko pterigium Jatuh dalam 3 kategori: faktor demografis, lingkungan, dan gaya hidup. Usia yang lebih tua, Jenis kelamin laki-laki, pekerjaan di luar ruangan, dan tinggal di lingkungan pedesaan adalah yang terdepan faktor risiko demografis untuk pengembangan pterigium. Paparan sinar matahari adalah

faktor risiko lingkungan yang paling umum, terutama faktor efek paparan sinar matahari. Penggunaan kacamata hitam dan merokok adalah faktor pelindung, dan efek signifikan dari alkohol. Konsumsi terkait dengan faktor gaya hidup.

Teori patogenesis pterigia seperti kerusakan sel induk limbal juga dipengaruhi oleh sinar ultraviolet dan aktivasi metalloproteinase matriks. Histopatologi pterigium mirip dengan pinguecula, yaitu membran Bowman hancur di dalam komponen kornea dan vaskularisasinya terlihat. Evaluasi penggunaan tomografi koherensi optik domain spektral mengungkapkan pterigium sebagai massa jaringan berbentuk baji yang tinggi yang memisahkan epitel kornea dari membran Bowman, yang tampak bergelombang dan terputus secara tidak normal dan sering dihancurkan, dengan massa satelit jaringan pterigium subepitel di luar margin yang terlihat secara klinis.

Peningkatan keputihan (*Vogt Island*) dan garis pengendapan besi (*Stocker*) dapat menggambarkan pterigium pada kornea yang merupakan lesi degeneratif. Lesi tersebut tampak mirip dengan pseudo-pterigium, yang merupakan adhesi konjungtiva ke kornea sekunder untuk trauma atau peradangan sebelumnya, seperti ulserasi kornea perifer. Pseudo-pterigium sering memiliki posisi atipikal dan tidak melekat di semua titik, sehingga probe dapat dilewatkan di bawahnya secara perifer.

Pterigia memerlukan pengobatan ketika mereka menyebabkan ketidaknyamanan (tidak responsif terhadap terapi konservatif), mengganggu sumbu visual, menginduksi astigmatisme yang signifikan, atau menjadi mengganggu secara kosmetik. Pterigia agresif atau berulang dapat menyebabkan strabismus restriktif dan distorsi kelopak mata. Berbagai teknik bedah telah dikembangkan. Tujuan pengobatan adalah pencegahan kekambuhan. Tingkat kekambuhan setelah eksisi sederhana sangat tinggi: Dari kekambuhan, 50% terulang kembali dalam waktu 4 bulan setelah eksisi dan hampir semuanya dalam 1 tahun. Beta-radiasi yang diterapkan pasca operasi ke basis pterigium populer selama bertahun-tahun

tetapi dikaitkan dengan nekrosis sklera akhir. Saat ini, teknik yang paling banyak digunakan adalah autografting konjungtiva dan transplantasi membran ketuban. Penggunaan ajuvan aplikasi mitomycin-C — baik pra-, intra, atau pasca operasi — telah dikaitkan dengan lelehan sklera dalam beberapa situasi. Lem berbasis fibrin telah digunakan untuk meminimalkan waktu pengoperasian dan ketidaknyamanan yang terkait dengan jahitan, dan untuk mengurangi jumlah penjahitan yang diperlukan.

## Simpulan

Pterigium pada dasarnya adalah pertumbuhan berlebih fibrovaskular dari jaringan subkonjungtiva, berbentuk segitiga, dan merambah ke kornea di fisura palpebra medial dan lateral. Prevalensi pterigium dalam total populasi adalah 12% (Interval kepercayaan 95%). Faktor risiko pterigium terdiri dari 3 kategori: faktor demografis, lingkungan, dan gaya hidup. Usia yang lebih tua, Jenis kelamin laki-laki, pekerjaan di luar ruangan, dan tinggal di lingkungan pedesaan adalah yang terdepan faktor risiko demografis untuk pengembangan pterigium. Eksisi pterigium dengan autograft konjungtiva telah dianggap sebagai standar emas pengobatan pterigium primer oleh spesialis kornea. Namun, dengan teknik ini, kekambuhan masih terjadi pada tingkat yang relatif tinggi, terutama pada mereka yang berisiko tinggi. Dalam penelitian yang dilakukan oleh alexander shusko, menggunakan kombinasi autograft konjungtiva limbal dengan penempatan membran ketuban subkonjungtiva, tingkat kekambuhannya adalah 1,22%. Oleh karena itu, kombinasi teknik patut dipertimbangkan, terutama untuk pasien berisiko tingkat kekambuhan tinggi yang menjalani operasi pengangkatan pterigium.

## Daftar Pustaka

1. Rosenthal Jw. Kronologi terapi pterigium. Am J Ophthalmol. November 1953; 36(11):1601-16. [PubMed].
2. Ang M, Li X, Wong W, Zheng Y, Chua D, Rahman A, Saw SM, Tan DT, Wong TY.

- Prevalence of and racial differences in pterygium: a multiethnic population study in Asians. *Ophthalmology*. 2012 Aug;119(8):1509-15.
3. Farhad Rezvan, Mehdi Khabazkhoob, Elham Hooshmand, Abbasali Yekta, Mohammad Saatchi, Hassan Hashemi. Prevalence and risk factors of pterygium: a systematic review and meta-analysis. 2018. DOI:<https://doi.org/10.1016/j.survophtha.2018.03.001>
  4. Zeitz, O. Myron Yanoff and Jay S. Duker: *Ophthalmology*, Fifth Edition. *Graefes Arch Clin Exp Ophthalmol* 258, 459 (2020).
  5. Moran DJ, Hollands FC. Pterygium and ultraviolet radiation: a positive correlation. *Br J Ophthalmol* 1984; 68: 343–346.
  6. Taylor HR, West SK, Rosenthal FS, et al.. Corneal changes associated with chronic UV irradiation. *Arch Ophthalmol* 1989; 107: 1481–1484.
  7. Gallagher MJ, Giannoudis A, Herrington CS, et al.. Human papillomavirus in pterygium. *Br J Ophthalmol* 2001; 85: 782–784.
  8. Chalkia AK, Spandidos DA, Detorakis ET. Viral involvement in the pathogenesis and clinical features of ophthalmic pterygium (Review). *Int J Mol Med* 2013; 32: 539–543.
  9. Anguria P, Kitinya J, Ntuli S, et al.. The role of heredity in pterygium development. *Int J Ophthalmol* 2014; 7: 563–573
  10. Pinkerton OD, Hokama Y, Shigemura LA. Immunologic basis for the pathogenesis of pterygium. *Am J Ophthalmol* 1984; 98: 225–228.
  11. Hill JC, Maske R. Pathogenesis of pterygium. *Eye* 1989; 3: 218–226.
  12. Nubile M, Curcio C, Lanzini M, et al.. Expression of CREB in primary pterygium and correlation with Cyclin D1, ki-67, MMP7, p53, p63, survivin and vimentin. *Ophthalmic Res* 2013; 50: 99–107.
  13. Tong L, Li J, Chew J, et al.. Phospholipase D in the human ocular surface and in pterygium. *Cornea* 2008; 27: 693–698.
  14. Peng M-L, Tsai Y-Y, Chiang C-C, et al.. CYP1A1 protein activity is associated with allelic variation in pterygium tissues and cells. *Mol Vis* 2012; 18: 1937–1943.
  15. Ortak H, Cayli S, Ocakli S, et al.. Increased expression of aquaporin-1 and aquaporin-3 in pterygium. *Cornea* 2013; 32: 1375–1379.
  16. Tan DT, Chee SP, Dear KB, et al.. Effect of pterygium morphology on pterygium recurrence in a controlled trial comparing conjunctival autografting with bare sclera excision. *Arch Ophthalmol* 2002; 115: 1235–1240.
  17. Maheshwari S. Pterygium-induced corneal refractive changes. *Indian J Ophthalmol* 2007; 55: 383–386.
  18. Rong SS, Peng Y, Liang YB, Cao D, Jhanji V. Apakah merokok mengubah risiko pterygium? Tinjauan sistematis dan meta-analisis. *Investasikan Ophthalmol vis Sci*. 2014 Sep 04; 55(10):6235-43.
  19. Aminlari A, Singh R, Liang D. Management of pterygium. *Ophthalmic Pearls. Cornea*. 2014;37–38.
  20. Clearfield E, Muthappan V, Wang X, Kuo I C. Conjunctival autograft for pterygium. *Cochrane Database Syst Rev*. 2016. doi:10.1002/14651858.CD011349.
  21. Fernandes M, Sangwan VS, Bansal AK, et al. Outcome of pterygium surgery: analysis over 14 years. *Eye*. 2005;19(11):1182–1190.
  22. Kandavel R, Kang JJ, Memarzadeh F, et al. Comparison of pterygium recurrence rates in hispanic and white patients after primary excision and conjunctival autograft. *Cornea*. 2010;29(2):141–145.