

## G3P2A0 Hamil 32 Minggu dengan Hipertensi Gestasional

Ardinda Arlindova<sup>1</sup>, Fonda Octarianingsih Shariff<sup>2</sup>

<sup>1</sup>Program Studi Profesi Dokter, Fakultas Kedokteran, Universitas Malahayati

<sup>2</sup>Departemen Obstetri dan Ginekologi, Rumah Sakit Pertamina Bintang Amin

### Abstrak

Hipertensi dalam kehamilan didefinisikan sebagai peningkatan tekanan darah  $\geq 140/90$  mmHg yang muncul setelah usia kehamilan 20 minggu tanpa riwayat hipertensi sebelumnya. Kondisi ini merupakan salah satu penyebab utama morbiditas dan mortalitas ibu serta janin di seluruh dunia, serta berisiko berkembang menjadi preeklampsia dan komplikasi serius lainnya jika tidak ditangani dengan tepat. Laporan kasus ini membahas seorang wanita usia 39 tahun (G3P2A0) dengan usia kehamilan 32 minggu yang didiagnosis hipertensi gestasional. Pasien dirujuk dari puskesmas dengan riwayat tekanan darah tinggi saat pemeriksaan antenatal care dan keluhan nyeri kepala berulang sejak usia kehamilan 20 minggu. Pemeriksaan fisik menunjukkan tekanan darah 157/91 mmHg tanpa tanda preeklampsia berat, namun ditemukan proteinuria +1 yang memerlukan evaluasi lanjutan. Faktor risiko yang dimiliki pasien meliputi usia lebih dari 35 tahun, riwayat hipertensi pada kehamilan sebelumnya, serta riwayat keluarga dengan hipertensi. Pemeriksaan penunjang menunjukkan kondisi janin sesuai usia gestasi tanpa tanda gangguan pertumbuhan atau komplikasi lainnya. Penatalaksanaan dilakukan dengan pemberian nifedipine 10 mg per oral serta pemantauan tekanan darah secara berkala. Edukasi juga diberikan terkait tanda bahaya dan pentingnya kontrol rutin. Pendekatan manajemen ekspektatif dipilih karena tidak ditemukan tanda kegawatan maternal maupun fetal. Kasus ini menekankan pentingnya deteksi dini, pemantauan ketat, serta tatalaksana yang adekuat untuk mencegah komplikasi dan meningkatkan luaran kehamilan.

**Kata kunci:** Hipertensi gestasional, kehamilan, preeklampsia.

## G3P2A0 32 Weeks Pregnant with Gestational Hypertension

### Abstract

Hypertension in pregnancy is defined as blood pressure  $\geq 140/90$  mmHg occurring after 20 weeks of gestation without a prior history of hypertension. This condition is a major contributor to maternal and fetal morbidity and mortality worldwide and may progress to preeclampsia and other serious complications if not properly managed. This case report describes a 39-year-old woman (G3P2A0) at 32 weeks of gestation diagnosed with gestational hypertension. The patient was referred from a primary health center with a history of elevated blood pressure during antenatal care visits and recurrent headaches since 20 weeks of gestation. Physical examination revealed blood pressure of 157/91 mmHg without signs of severe preeclampsia, although proteinuria +1 was detected and required further evaluation. Identified risk factors included maternal age over 35 years, a history of hypertension in a previous pregnancy, and a family history of hypertension. Supporting examinations showed fetal growth appropriate for gestational age without evidence of complications. Management consisted of oral nifedipine 10 mg and regular blood pressure monitoring. The patient also received education regarding warning signs and the importance of routine follow-up. An expectant management approach was chosen due to the absence of maternal and fetal complications. This case highlights the importance of early detection, close monitoring, and appropriate management to prevent complications and improve pregnancy outcomes.

**Keywords:** Gestational hypertension, pregnancy, preeclampsia.

Korespondensi: Ardinda Arlindova, alamat Jl. Pramuka No.27, Kec. Kemiling, Bandar Lampung, e-mail arindaarlindova123@gmail.com

### Pendahuluan

Gangguan hipertensi dalam kehamilan merupakan salah satu penyebab utama kematian ibu dan perinatal di seluruh dunia. Diperkirakan preeklampsia mempersulit 2–8% kehamilan secara global. Di Amerika Latin dan Karibia, gangguan hipertensi bertanggung jawab atas hampir 26% kematian ibu, sedangkan di Afrika dan Asia, kondisi ini menyumbang 9% dari kematian ibu.<sup>1</sup>

Sebagian besar pedoman di seluruh dunia sepakat mendefinisikan hipertensi dalam kehamilan sebagai tekanan darah (TD)  $\geq 140/90$

mmHg.<sup>1</sup> Hipertensi selama kehamilan adalah masalah kesehatan yang sering terjadi, memengaruhi sekitar 10% wanita hamil. Kondisi ini mencakup hipertensi kronis, yang terdeteksi sebelum kehamilan atau pada trimester awal kehamilan (usia kehamilan kurang dari 20 minggu), serta hipertensi yang terkait langsung dengan kehamilan, seperti hipertensi gestasional dan preeklampsia.<sup>2</sup>

Hipertensi dalam kehamilan merupakan penyebab kematian ibu terbesar kedua di dunia setelah perdarahan pascapersalinan. Selain itu, kondisi ini

menjadi salah satu penyebab utama masalah kesehatan jangka pendek dan panjang bagi ibu, janin, maupun anak yang dilahirkan. Bahkan, peningkatan tekanan darah sistolik selama kehamilan, meskipun masih di bawah batas diagnostik hipertensi, dapat meningkatkan risiko kelahiran prematur, bayi kecil untuk usia kehamilan, serta bayi dengan berat badan lahir rendah.<sup>2</sup>

Wanita dengan riwayat hipertensi dalam kehamilan memiliki kecenderungan untuk mengalami hipertensi yang berkembang lebih cepat. Bahkan, kondisi ini dapat terdiagnosis hingga 10 tahun lebih awal. Selain itu, risiko kardiometabolik dan kejadian penyakit kardiovaskular juga cenderung muncul lebih dini pada kelompok ini, disertai peningkatan jumlah kondisi kronis dan multimorbiditas. Fenomena ini mendukung teori bahwa riwayat hipertensi dalam kehamilan berhubungan dengan percepatan proses penuaan pada wanita.<sup>3</sup>

### Kasus

Pasien Ny. EMS, berusia 39 tahun datang ke poliklinik kebidanan RSPBA pada 17 Desember 2024 dengan G3P2A0 hamil 32 minggu keluhan utama tekanan darah tinggi seringkali (>140/90 mmHg) selama pemeriksaan ANC (*Ante Natal Care*) di puskesmas, yang disertai nyeri kepala hilang timbul sejak usia kehamilan 5 bulan. Nyeri dirasakan berat di bagian tengkuk, terkadang disertai pandangan buram. Pasien tidak mengalami bengkak pada kaki, nyeri perut, sesak napas, atau perdarahan dari jalan lahir. Pasien memiliki riwayat hipertensi pada kehamilan kedua dan riwayat keluarga dengan hipertensi dari ayah dan ibu.

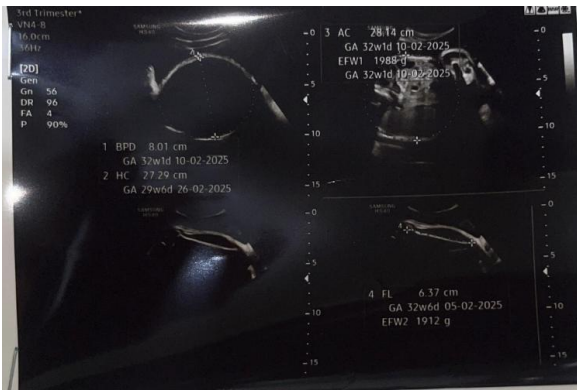
Riwayat kehamilan saat ini menunjukkan HPHT pada 10 Mei 2024 dengan taksiran persalinan berdasarkan perhitungan berdasarkan USG sekitar 15 Februari 2025. Pasien rutin memeriksakan kandungan ke puskesmas sejak usia kehamilan 2 bulan, tetapi belum pernah ke dokter spesialis kandungan sebelumnya. Selama kehamilan, pasien mengonsumsi vitamin kehamilan secara teratur, namun tidak mendapatkan imunisasi TT. Keluhan mual ringan dialami hingga usia kehamilan 3 bulan, yang kemudian menghilang. Tidak ada keluhan lain seperti nyeri perut, cairan keluar dari vagina, atau sesak napas selama kehamilan ini. Pasien menggunakan metode

kontrasepsi IUD sebelum kehamilan saat ini, dan dua persalinan sebelumnya berlangsung spontan, aterm, tanpa komplikasi.

Pada pemeriksaan fisik didapatkan keadaan umum pasien tampak baik dengan kesadaran compos mentis. Tanda vital menunjukkan tekanan darah 157/91 mmHg, denyut jantung 103 kali per menit, frekuensi napas 20 kali per menit, suhu tubuh 36,4°C, dan saturasi oksigen 99%. Berat badan 61 kg, tinggi badan 155 cm, dengan indeks massa tubuh 23,39 kg/m<sup>2</sup>.

Pada pemeriksaan obstetri, inspeksi abdomen menunjukkan perut membesar sesuai usia kehamilan tanpa jaringan parut atau bekas operasi. Tampak adanya striae gravidarum. Pemeriksaan Leopold I menunjukkan tinggi fundus uteri 4 jari di bawah processus xiphoideus (sekitar 25 cm). Pada pemeriksaan Leopold II pada sisi kanan abdomen, teraba bagian kecil-kecil yang diduga ekstremitas janin, sedangkan di sisi kiri teraba bagian keras memanjang yang diduga punggung janin. Pada Leopold III, teraba bagian bulat, keras, dan melenting yang menunjukkan kepala janin. Leopold IV mengungkapkan bahwa kepala janin belum masuk ke panggul (floating).

Pemeriksaan hematologi yang dilakukan pada 28 November 2024 di puskesmas menunjukkan hemoglobin 10,5 g/dL dan hematokrit 30%. Hitung eritrosit tercatat 3,56 juta/ $\mu$ L, sedangkan hitung leukosit 10.100/ $\mu$ L. Jumlah trombosit adalah 225.000/ $\mu$ L. Pada pemeriksaan diferensial, basofil 0%, eosinofil 1%, batang 1%, segmen 75%, limfosit 17%, dan monosit 6%. Selain itu, pada pemeriksaan urin ditemukan proteinuria +1, sementara glukosa urin negatif.. Pemeriksaan USG di poliklinik RS Bintang Amin tanggal 17 Desember 2024 menunjukkan usia kehamilan sekitar 32 minggu dengan parameter BPD 8,01 cm, HC 27,29 cm, AC 28,14 cm, dan FL 6,37 cm. Berat janin diperkirakan 1900-2000 gram, yang sesuai dengan usia gestasi. Janin diperkirakan berjenis kelamin perempuan, dengan perkiraan persalinan pada pertengahan Februari 2025. Kondisi pertumbuhan janin dan cairan ketuban berada dalam rentang normal tanpa tanda-tanda komplikasi.



**Gambar 1.** Hasil pemeriksaan USG

Dari hasil anamnesis, pemeriksaan fisik dan pemeriksaan penunjang didapatkan diagnosis banding hipertensi Gestasional, preeklampsia dan glomerulonefritis pada Kehamilan dan diagnosis kerja pada pasien ini adalah G3P2A0 hamil 32 minggu dengan hipertensi gestasional. Pasien diberikan terapi farmakologi nifedipine 10 mg 1x1 dan pasien diberikan edukasi untuk kontrol tekanan darah tiap 2 minggu.

### Pembahasan

Hipertensi gestasional adalah hipertensi baru yang muncul setelah usia kehamilan 20 minggu pada wanita tanpa riwayat hipertensi sebelumnya. Tekanan darah sistolik harus  $\geq 140$  mmHg atau diastolik  $\geq 90$  mmHg pada dua pengukuran terpisah dengan interval minimal 4 jam. Tidak ada proteinuria atau gejala sistemik lainnya seperti disfungsi organ. Hipertensi gestasional dapat berkembang menjadi preeklampsia jika tanda-tanda seperti proteinuria atau kerusakan organ muncul.<sup>1,2</sup>

Hipertensi dalam kehamilan diklasifikasikan menjadi empat kategori utama. Pertama, hipertensi kronik, yaitu hipertensi yang sudah ada sebelum kehamilan atau terdeteksi sebelum usia kehamilan 20 minggu, dengan tekanan darah sistolik  $\geq 140$  mmHg atau diastolik  $\geq 90$  mmHg. Kondisi ini dapat berlanjut sepanjang kehamilan dan meningkatkan risiko komplikasi maternal maupun janin. Kedua, hipertensi gestasional, yang terjadi setelah usia kehamilan 20 minggu pada wanita tanpa riwayat hipertensi sebelumnya. Hipertensi ini tidak disertai proteinuria atau tanda kerusakan organ dan biasanya membaik setelah persalinan. Ketiga, preeklampsia, yaitu hipertensi baru setelah usia kehamilan 20 minggu disertai proteinuria

( $\geq 300$  mg dalam 24 jam) atau tanda kerusakan organ lainnya, seperti disfungsi ginjal, trombositopenia, gangguan fungsi hati, edema paru, atau gejala neurologis seperti sakit kepala berat dan gangguan penglihatan. Preeklampsia dibagi lagi menjadi tanpa fitur berat dan dengan fitur berat, di mana yang terakhir ditandai oleh tekanan darah  $\geq 160/110$  mmHg atau disertai komplikasi organ berat. Keempat, hipertensi kronik dengan superimposed preeklampsia, yaitu kondisi hipertensi kronik yang diperburuk oleh proteinuria baru atau perburukan tekanan darah, disertai tanda-tanda preeklampsia.<sup>2</sup>

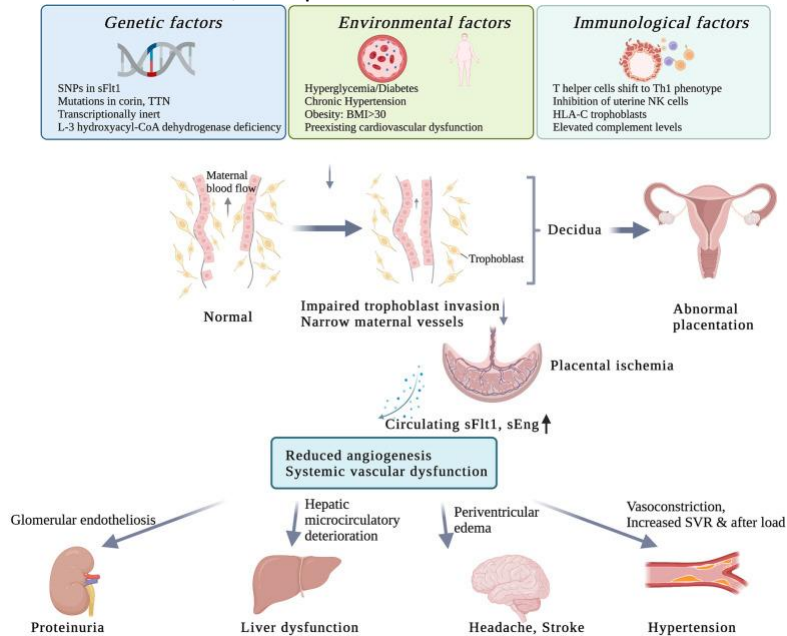
Faktor risiko utama hipertensi gestasional adalah usia ibu. Wanita berusia lebih dari 35 tahun memiliki risiko lebih tinggi. Obesitas atau indeks massa tubuh yang tinggi sebelum kehamilan juga dikaitkan dengan peningkatan risiko hipertensi gestasional akibat gangguan metabolik dan vaskular. Selain itu, riwayat keluarga dengan hipertensi, khususnya pada orang tua atau saudara kandung, meningkatkan kemungkinan terjadinya kondisi ini karena faktor genetik. Riwayat hipertensi pada kehamilan sebelumnya atau preeklampsia juga menjadi prediktor kuat untuk hipertensi gestasional pada kehamilan berikutnya. Faktor lain yang berkontribusi adalah kehamilan ganda (multiple gestation), penggunaan teknologi reproduksi berbantu, dan kondisi medis yang mendasari seperti diabetes atau penyakit ginjal kronik.<sup>4</sup>

Pada kasus ini, pasien didiagnosis menderita hipertensi gestasional berdasarkan anamnesis yang menunjukkan tekanan darah sering tinggi ( $>140/90$  mmHg) sejak usia kehamilan 5 bulan, disertai gejala seperti nyeri kepala, nyeri tengkuk, dan pandangan kabur. Faktor risiko yang mendukung diagnosis adalah riwayat hipertensi pada kehamilan sebelumnya dan hipertensi dalam keluarga (ayah dan ibu). Selain itu, usia ibu  $>35$  tahun juga merupakan faktor risiko signifikan.

Patofisiologi hipertensi gestasional terutama berkaitan dengan gangguan plasentasi, yang mencakup trofoblas invasif yang tidak adekuat ke pembuluh darah spiral ibu. Pada kehamilan normal, trofoblas memperluas dan menggantikan lapisan otot polos pembuluh darah spiral, sehingga memungkinkan aliran darah yang optimal ke plasenta. Namun, pada hipertensi gestasional,

proses ini terganggu, menyebabkan pembuluh darah tetap sempit dan berkontribusi pada hipoperfusi plasenta. Hipoperfusi ini memicu stres oksidatif dan pelepasan zat antiangiogenik, seperti sFlt-1 (solven fms-like tyrosine kinase-1) dan sEng (solven endoglin), yang mengganggu keseimbangan angiogenik di endotel vaskular ibu. Akibatnya, terjadi vasokonstriksi sistemik, disfungsi endotel, dan peningkatan tekanan. Selain itu, respon

imunologis yang tidak normal, seperti peningkatan aktivitas sel Th1 dan gangguan fungsi sel natural killer (NK) uterin, juga memainkan peran penting. Kombinasi faktor genetik, imunologis, dan lingkungan ini menyebabkan dampak multisistem pada ibu, termasuk hipertensi, disfungsi organ, dan komplikasi risiko kehamilan yang lebih tinggi.<sup>5,6,7</sup>



**Gambar 2.** Patofisiologi hipertensi dalam kehamilan<sup>5</sup> paru-paru janin.<sup>1,2,8</sup>

Tatalaksana hipertensi dalam kehamilan bertujuan untuk menjaga tekanan darah agar tetap aman bagi ibu dan janin serta mencegah komplikasi. Berdasarkan rekomendasi ACOG, POGI, dan AHA, langkah awal meliputi evaluasi komprehensif dengan pemeriksaan tekanan darah, jumlah trombosit, fungsi ginjal, dan proteinuria. Untuk hipertensi gestasional atau preeklampsia tanpa fitur berat, manajemen ekspektatif direkomendasikan sebelum usia kehamilan 37 minggu, termasuk pemantauan tekanan darah, USG berkala untuk pertumbuhan janin, dan evaluasi kondisi ibu.<sup>1,2,8</sup>

Obat antihipertensi diberikan jika tekanan darah mencapai  $\geq 160/110$  mmHg. Pilihan pertama meliputi nifedipine oral, labetalol, atau hydralazine. Magnesium sulfat digunakan pada preeklampsia dengan fitur berat untuk mencegah kejang. Pada kasus preeklampsia berat atau eklampsia, persalinan segera dianjurkan setelah usia kehamilan 34 minggu, atau sebelumnya jika ada indikasi gawat darurat. Untuk kehamilan prematur, kortikosteroid diberikan guna memajukan

Persalinan biasanya dilakukan secara per vaginam, kecuali terdapat indikasi untuk operasi caesar, seperti kehamilan janin atau komplikasi obstetri lainnya. Pemantauan ketat tetap diperlukan pasca-persalinan untuk mencegah komplikasi lebih lanjut, seperti stroke atau sindrom HELLP.<sup>2,9</sup>

Komplikasi hipertensi dalam kehamilan pada ibu, komplikasi utama meliputi preeklampsia berat, sindrom HELLP (Hemolysis, Elevated Liver enzymes, and Low Platelets), eklampsia, edema paru, gagal ginjal akut, dan stroke. Preeklampsia berat dapat menyebabkan disfungsi multisistem, termasuk kerusakan hati, insufisiensi ginjal, gangguan koagulasi, dan edema serebral yang meningkatkan risiko kejang atau perdarahan intrakranial. Sindrom HELLP, sebagai bentuk berat preeklampsia, sering memerlukan tindakan persalinan segera untuk mencegah perburukan kondisi ibu.<sup>1,2</sup>

Pada janin, hipertensi dalam kehamilan menyebabkan gangguan aliran darah plasenta, yang berujung pada

pertumbuhan janin terhambat (*intrauterine growth restriction/ IUGR*), oligohidramnion, kelahiran prematur, hingga kematian janin intrauterin. Kondisi ini meningkatkan risiko ablasio plasenta, di mana plasenta terlepas dari dinding rahim sebelum waktunya, yang dapat mengakibatkan perdarahan masif dan gawat janin.<sup>1,2</sup>

Kombinasi komplikasi pada ibu dan janin menunjukkan pentingnya deteksi dini dan manajemen yang adekuat pada kasus hipertensi dalam kehamilan. Pemantauan ketat terhadap tekanan darah, fungsi organ, dan pertumbuhan janin menjadi langkah kunci untuk mencegah atau mengurangi dampak komplikasi.

Harapan masa depan penanganan hipertensi dalam kehamilan mencakup pemahaman lebih baik tentang patofisiologi, pengembangan biomarker spesifik untuk diagnosis dini, dan pendekatan personalisasi dalam pengelolaan. Pemantauan tekanan darah di rumah, terapi antihipertensi yang lebih aman, serta intervensi profilaksis seperti aspirin dosis rendah diharapkan dapat menurunkan komplikasi. Dengan dukungan teknologi dan pendekatan holistik, risiko dan angka mortalitas akibat hipertensi dalam kehamilan dapat berkurang secara signifikan.

### Simpulan

Berdasarkan anamnesis, pemeriksaan fisik dan pemeriksaan penunjang pasien ini didiagnosis dengan G3P2A0 hamil 32 minggu dengan hipertensi gestasional. Didiagnosis hipertensi gestasional sesuai dengan definisi ACOG 2020 yang menetapkan hipertensi baru setelah usia kehamilan 20 minggu tanpa proteinuria atau tanda-tanda disfungsi organ lainnya. Diagnosis ini diperkuat dengan tekanan darah 157/91 mmHg yang terdeteksi selama pemeriksaan ANC tanpa riwayat hipertensi sebelumnya. Faktor risiko seperti usia ibu lebih dari 35 tahun dan riwayat hipertensi pada kehamilan sebelumnya juga konsisten dengan teori yang menyebutkan bahwa faktor-faktor ini meningkatkan kemungkinan hipertensi gestasional. Pemeriksaan tambahan menunjukkan proteinuria +1 yang memerlukan evaluasi lebih lanjut untuk memastikan tidak adanya preeklampsia.

Manajemen yang diterapkan dalam kasus ini, berupa terapi antihipertensi Nifedipine 10 mg dan pemantauan tekanan darah, telah sesuai dengan pedoman ACOG dan

PNPK POGI. Manajemen ekspektatif dipilih mengingat usia kehamilan masih 32 minggu dan belum terdapat komplikasi serius. Pendekatan ini sejalan dengan rekomendasi untuk hipertensi gestasional tanpa fitur berat, yang menitikberatkan pada pemantauan ibu dan janin secara ketat untuk mencegah perkembangan komplikasi. Keputusan metode persalinan nantinya akan dipertimbangkan berdasarkan kondisi klinis ibu dan janin, dengan preferensi persalinan per vaginam jika memungkinkan.

### Daftar Pustaka

1. Garovic VD, Dechend R, Easterling T, Karumanchi SA, Baird SMM, Magee LA, et al. Hypertension in Pregnancy: Diagnosis, Blood Pressure Goals, and Pharmacotherapy: A Scientific Statement From the American Heart Association. *Hypertension*. 2022;79(2):E21–41.
2. ACOG. The American College of Obstetricians and Gynecologists, 2020. Gestational Hypertension and Preeclampsia: ACOG Practice Bulletin Summary, Number 222. *Obstet Gynecol*. 2020;135(6):1492–5.
3. K. Luger R, P. Kight B. Hypertension In Pregnancy - StatPearls - NCBI Bookshelf [Internet]. 2021. p. 1–8. Available from: <https://www.ncbi.nlm.nih.gov/books/NBK430839/>
4. Lieskusumastuti AD, Hanifah L, Setyorini C, Delimasari TH, Handayani RT. The Risks of Hypertension in Pregnant Women: A Meta-Analysis. 2022;721–34.
5. Qi J, Wu B, Chen X, Wei W, Yao X. Diagnostic biomolecules and combination therapy for pre-eclampsia. *Reprod Biol Endocrinol* [Internet]. 2022;20(1):1–20. Available from: <https://doi.org/10.1186/s12958-022-01003-3>
6. Espinoza J, Vidaeff A, Christian M. Pettker, MD; dan Hyagriv Simhan M. Hipertensi Gestasional dan. 2020;135(6):237–60.
7. Braunthal S, Brateanu A. Hypertension in pregnancy : Pathophysiology and treatment. 2019;
8. POGI. PNPK Diagnosis dan Tatalaksana Preeklampsia. 2016;1–48.
9. Chien P. Hypertension during pregnancy. *BJOG An Int J Obstet Gynaecol*. 2022;129(8):1229–30.